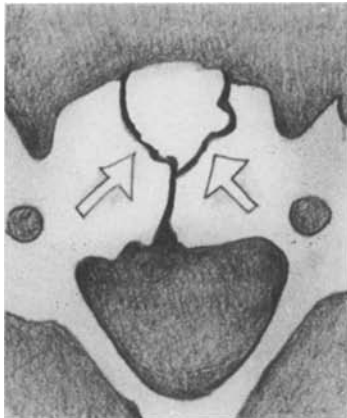


A. Wackenheim

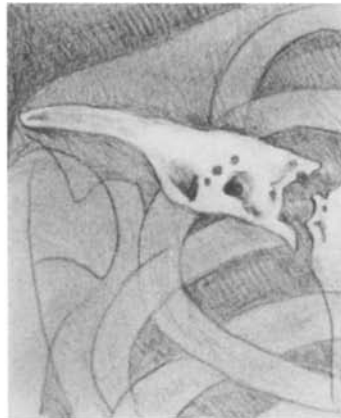Institut de Radiologie, Faculté de Médecine, 11, rue Humann, F-67000 Strasbourg



C132
Veines vertébrales corporeales cervicales en "Y"
(N) (TDM)

"Y" shaped cervical corporeal veins (N) (CT)

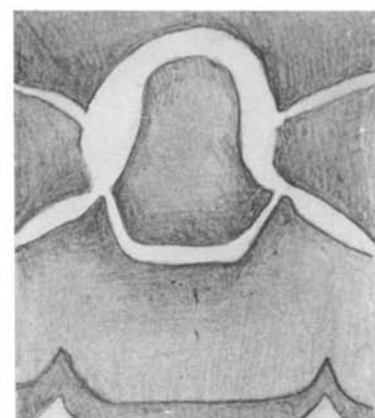
"Y" Form der Wirbelkörpervenen der HWS (N)
(CT)



C144
Ostéite sterno-claviculaire aseptique (S) (RX)

Aseptic sternoclavicular osteitis (S) (RX)

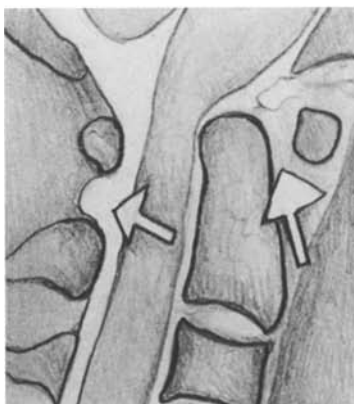
Aseptische sternoclaviculäre Osteitis (S) (Rö)



C133
Persistence du disque C1-C2 (P) (RX)

Persistent C1-C2 disk (P) (RX)

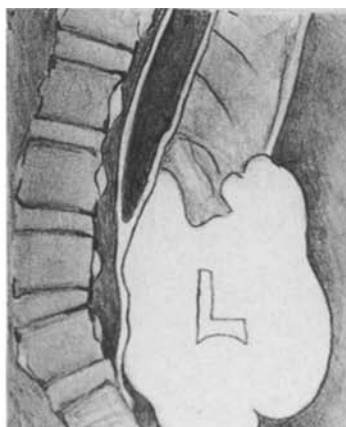
Persistenz der Zwischenwirbelscheibe C1-C2 (P)
(Rö)



C106
Dislocation C1-C2 avec compression médullaire et dilatation postérieure de la citerne au même niveau (P) (IRM - T2)

C1-C2 dislocation with spinal compression and dilatation of the posterior arachnoid space between C1-C2 (P) (MRI - T2)

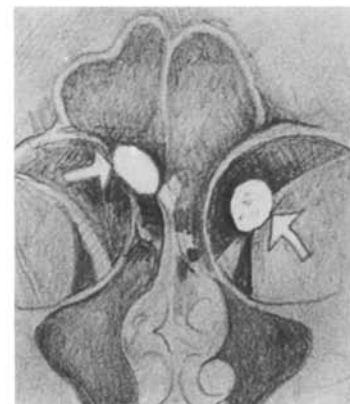
C1-C2 Dislokation mit spinaler Kompression und Erweiterung des dorsalen Arachnoidalraumes von C1-C2 (P) (MRI - T2)



B189
Malformation de Chiari avec rachischisis lombaire, moelle fixée à S1, cavité syringomyélique et méningocèle contenant un lipome (P) (IRM - T1)

Chiari malformation with lumbar rachischisis, tethered cord at the level of S1, lumbar Syring and meningocele with lipoma (P) (MRI - T1)

Chiari Fehlbildung mit Rachischisis der Lendenwirbelsäule, fixierte Medulla bei S1, syringomyelische Zyste und Meningocele mit Lipom (P) (MRI - T1)



C104
Ostéomes de l'étage antérieur de la base du crâne (S) (RX)

Osteomas of the anterior groove of the skull base (S) (RX)

Osteome der vorderen Schädelgrube der Schädelbasis (S) (Rö)