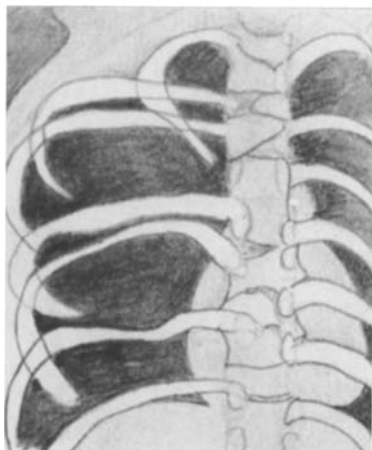


Orthop Traumatol (1994) 4 : 197

A. Wackenheim

Institut de Radiologie, Faculté de Médecine, 11, rue Humann, F-67000 Strasbourg

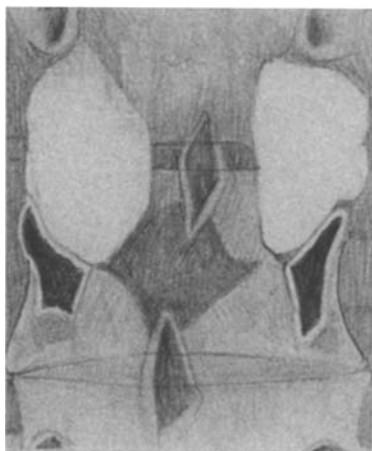

D155

Dysostose spondylo-costale avec polydactylie (hémi-vertèbres, blocs vertébraux) (P) (RX)

Spondylo-costal dysostosis with polydactyly (hemivertebrae, block vertebrae) (P) (RX)

Spondylo-costale Dysostose mit Polydaktylie (Hemi-vertebrae, Blockwirbel) (P) (Rö)

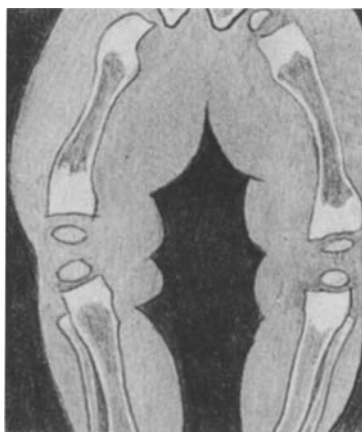

A72

Pédicule triangulaire projeté de face (vertèbre lombaire). Equivalent de scalloping : déformation osseuse de la face supérieure du pédicule vertébral par kyste arachnoïdien (maladie de von Recklinghausen) (C) (RX)

Triangular pedicle in the frontal view of a lumbar vertebra. Equivalent of scalloping: deformation of the upper aspect of the pedicle by arachnoidal cyst (C) (RX)

Dreieckige Bogenwurzel im Frontalbild eines Lendenwirbels. Äquivalent zum Wirbelscalloping: Knochenverformung der oberen Seite der Bogenwurzel durch Arachnoidalzyste (Morbus von Recklinghausen) (C) (Rö)



D161

Dysplasie métaphysaire ostéoscléreuse (Nishimura-Kozlowski)

Metaphyseal osteosclerotic dysplasia (Nishimura-Kozlowski)

Metaphysäre osteosklerotische Dysplasie (Nishimura-Kozlowski)