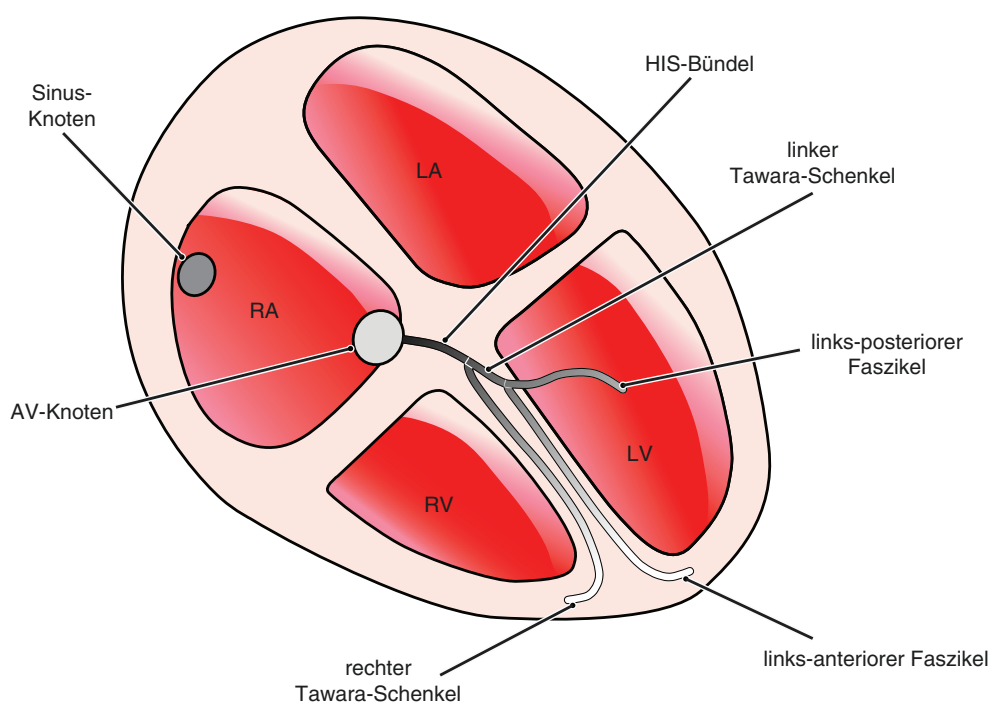


Schenkelblöcke (EKG 24–34)

- Linksschenkelblock = Leitungsunterbrechung im linken Tawara-Schenkel
- LAHB (linksanteriöer Hemiblock) = Unterbrechung des anterioren Faszikels des linken Tawara-Schenkels
- LPHB (linksposteriöer Hemiblock) = Unterbrechung des posterioren Faszikels des linken Tawara-Schenkels
- Rechtsschenkelblock = Leitungsunterbrechung im rechten Tawara-Schenkel
- Bifaszikulärer Block = Rechtsschenkelblock plus LAHB oder LPHB
- Inkomplett trifaszikulärer Block =
 - Rechtsschenkelblock plus LAHB oder LPHB plus AV-Block I° oder
 - Kompletter Linksschenkelblock plus AV-Block I°

Abb. 1 Schenkelblöcke



RA	=	Rechtes Atrium
LA	=	Linkes Atrium
RV	=	Rechter Ventrikel
LV	=	Linker Ventrikel