

Infektionen

*M. Klein, H.-W. Pfister, E. Schmutzhard, R. Beer, U. Meyding-Lamadé,
C. Schranz, G. Arendt, R. Helbok, B. Pfausler, A. Grabowski, B. Kress*

- 32.1 Bakterielle Meningitis – 507**
- 32.2 Hirnabszess und spinale Abszesse – 516**
 - 32.2.1 Hirnabszess – 516
 - 32.2.2 Spinale Abszesse – 519
- 32.3 Tuberkulose und andere seltene bakterielle Infektionen des Nervensystems – 521**
 - 32.3.1 Tuberkulose – 521
 - 32.3.2 Seltene bakterielle Infektionen des Nervensystems – 523
- 32.4 Neuroborreliose und Neurosyphilis – 523**
 - 32.4.1 Neuroborreliose – 523
 - 32.4.2 Neurosyphilis – 526
- 32.5 Akute Virusinfektionen des ZNS – 527**
 - 32.5.1 Herpes-simplex-Virus-Enzephalitis (HSVE) – 532
 - 32.5.2 Herpes-Zoster-(VZV-)Enzephalitis – 534
 - 32.5.3 Epstein-Barr-Virus-(EBV-)Enzephalitis – 534
 - 32.5.4 Frühsommermeningoenzephalitis (FSME) – 534
 - 32.5.5 Rabies (Tollwut) – 535
 - 32.5.6 Enterovirus-Typ-71-Enzephalitis – 536
 - 32.5.7 Nipah-Virusenzephalitis – 536
- 32.6 Chronische virale ZNS-Infektionen – 537**
 - 32.6.1 Subakute sklerosierende Panenzephalitis (SSPE) – 538
 - 32.6.2 Progressive Rötelnpanenzephalitis (PRP) – 539
 - 32.6.3 Progressive multifokale Leukenzephalopathie (PML) – 539
 - 32.6.4 Prionen/Creutzfeldt-Jakob Erkrankung (CJK/CJD) – 541
- 32.7 HIV-Infektion und HIV-assoziierte Krankheitsbilder – 541**
 - 32.7.1 HIV-Infektion – 541
 - 32.7.2 Postexpositionsprophylaxe – 544
 - 32.7.3 HIV-assoziierte neurologische Komplikationen – 546

- 32.8 Parasitäre Erkrankungen des ZNS – 548
- 32.9 Pilzinfektionen des ZNS – 554
- 32.10 Spinale Entzündungen – 558
- Literatur – 565

Zum Einstieg

In diesem Kapitel werden zunächst die für die Neurointensivmedizin wesentlichen bakteriellen Infektionen (Meningitis, spinale und Hirnabszesse, Spondylodiszitis, septisch-embolische Herdenzephalitis) abgehandelt, die trotz gezielt eingesetzter Antibiotika und neurochirurgischer Therapieoptionen noch mit einer erheblichen Morbidität und Mortalität behaftet sind. Besonderheiten wie neurovaskuläre Komplikationen, die Tuberkulose des Nervensystems, Neuroborreliose, Neurosyphilis und opportunistische Infektionen bei Immunsuppressionszuständen finden hierbei besondere Berücksichtigung.

Der zweite Teil dieses Kapitels behandelt akute und chronische Virusinfektionen des ZNS sowie in einem gesonderten Abschnitt die HIV-Infektion und HIV-assoziierte Krankheitsbilder sowie Parasitosen und Pilzinfektionen, die in Industrieländern seit Einführung der HAART bei HIV zwar eher seltener, aber mit zunehmender Globalisierung auch in unseren Breiten immer noch anzutreffen sind.

32.1 Bakterielle Meningitis

M. Klein, H.-W. Pfister

Trotz gezielt eingesetzter Antibiotika sind die Letalitätszahlen der bakteriellen (eitrigen) Meningitis weiterhin hoch; Überlebende haben häufig neurologische Residuen. Die ungünstigen klinischen Verläufe sind meist Folge intrakranieller Komplikationen, wie z. B. eines generalisierten Hirnödems, einer zerebrovaskulären arteriellen oder venösen Beteiligung oder eines Hydrozephalus.

■ Inzidenz

Die jährliche Inzidenz der Meningokokkenerkrankungen beträgt in Industrieländern derzeit etwa 0,5–4 Erkrankungen/100.000 Einwohner. In Deutschland wurden im Jahr 2013 341 Meningokokkenerkrankungen gemeldet; dies entspricht einer Inzidenz von etwa 0,4 Erkrankungen/100.000 Einwohner. Die Serotypisierung über die letzten Jahre zeigte, dass Serogruppe-B-Meningokokken (ca. 2/3) und Serogruppe-C-Meningokokken (ca. 1/4) am häufigsten zu beobachten waren [37].

Die Inzidenz der Pneumokokkenmeningitis liegt etwa bei 1–2/100.000; in Entwicklungsländern kann sie aber bis zu 20/100.000 erreichen.

■ Ätiologie

Die häufigsten Erreger einer bakteriellen Meningitis im **Erwachsenenalter** sind *Streptococcus pneumoniae* und *Neisseria meningitidis*. Ferner wird die bakterielle Meningitis verursacht durch: Listerien (< 5 % der Fälle), *Staphylokokken* (je nach Literaturangabe 1–9 % der Fälle), gramnegative Enterobakterien inkl. *Pseudomonas aeruginosa* (< 10 % der Fälle) und *Haemophilus influenzae* (1–3 %).

Die häufigsten Keime der eitrigen Meningoenzephalitis im **Kindesalter** sind Pneumokokken und Meningokokken und in der **Neugeborenenperiode** *Streptococcus agalactiae* (Gruppe-B-Streptokokken), gramnegative Enterobakterien und Listerien.

Meningokokkenmeningitisepidemien werden überwiegend durch Serogruppe-A-Meningokokken verursacht und kommen in Entwicklungsländern vor, z. B. im „Meningitisgürtel“ Afrikas (südlich der Sahara und nördlich des Äquators von der Ost- bis zur Westküste) sowie in Südamerika und Asien. Meningokokken werden durch Tröpfcheninfektion übertragen, die Inkubationszeit beträgt in der Regel 3–4 Tage, kann aber in einem Bereich zwischen 2 und 10 Tagen liegen.

Die häufigsten Erreger der bakteriellen Meningitis bei immunsupprimierten Patienten sind gramnegative Enterobakterien inkl. *Pseudomonas aeruginosa*, ferner *Streptococcus pneumoniae* und *Listeria monocytogenes*.

Im Erregerspektrum einer nosokomialen bakteriellen Meningitis dominieren Staphylokokken (*Staphylococcus aureus* und *Staphylococcus epidermidis*, inkl. methicillinresistente Staphylokokken) und gramnegative Enterobakterien.

Anaerobe Bakterien sind häufige Erreger eines Hirnabszesses, jedoch selten Ursache einer eitrigen Meningitis (< 1 % der Fälle). Gemischte bakterielle Infektionen finden sich bei etwa 1 % der Meningitisfälle, insbesondere bei Patienten mit Immunsuppression, posttraumatischer oder postoperativer Meningitis oder bei parameningealen Infektionsherden [31].

Bei mehr als 50 % der erwachsenen Patienten mit einer bakteriellen Meningitis finden sich prädisponierende Faktoren oder Grundkrankheiten, insbesondere parameningeale Infektionen (z. B. Otitis oder Sinusitis, Mastoiditis, Hirnabszess oder subdurales Empyem), eine vorausgegangene neurochirurgische Operation, einen anamnestischen Hinweis auf ein Schädel-Hirn-Trauma mit oder ohne Durafistel, einen septischen Herd, wie z. B. Pneumonie oder eine septische Endokarditis, oder aber Zeichen einer Abwehrschwäche (z. B. Diabetes mellitus, chronischer Alkoholismus, Z. n. Splenektomie, immunsuppressive medikamentöse Therapie, HIV-Infektion) oder eine Malignomerkkrankung (■ Tab. 32.1; [14]).

■ Pathophysiologie

Durch die Ergebnisse von tierexperimentellen Studien und Zellkulturuntersuchungen konnte in den letzten Jahren unser Verständnis der komplexen pathophysiologischen Mechanismen des zerebralen Schadens im Verlauf der bakteriellen Meningitis deutlich verbessert werden [21]. Die Ursache der intrakraniellen Komplikationen liegt neben direkt toxischen Effekten bakterieller Toxine maßgeblich in einer durch die körpereigene Immunantwort induzierten ZNS-Schädigung.

Zunächst können Bakterien, die durch einen parameningealen Fokus, hämatogen oder iatrogen in das ZNS gelangt sind, weitgehend ungehindert proliferieren, da opsonierende Substanzen wie Antikörper oder Komplement im ZNS nur in sehr geringen Mengen vorhanden sind. Freigewordene bakterielle Zellwandkomponenten (z. B. Lipopolysaccharide, Teichonsäuren oder Peptidoglykane), aber auch mikrobielle Toxine (z. B. Pneumolysin) werden schließlich über Pathogenerkennungsrezeptoren (wie z. B. Toll-like-Rezeptoren) durch immunkompetente Zellen erkannt [17], es kommt zu einer Aktivierung von Transkriptionsfaktoren (z. B. NF-Kappa-B bei der Pneumokokkenmeningitis) und einer Produktion von Zytokinen und Chemokinen, die die Entzündungsantwort di-

Tab. 32.1 Grundkrankheiten und prädisponierende Faktoren bei 87 erwachsenen Patienten mit Pneumokokkenmeningitis

Grundkrankheiten/prädisponierende Faktoren	n [%]
Otitis, Sinusitis	50 (57,5)
Chronische abwehrschwächende Krankheiten	27 (31,0)
– Chronischer Alkoholismus	14 (16,1)
– Malignome	6 (6,9)
– Diabetes mellitus	5 (5,7)
– Immunsuppressive medikamentöse Therapie	3 (3,4)
– Terminales Nierenversagen	2 (2,3)
– Chronische Hepatitis (Leberzirrhose)	2 (2,3)
Pneumonie	19 (21,3)
Liquorfistel	18 (20,7)
Asplenie	11 (12,6)
Endokarditis	2 (2,3)

rigieren [16]. In das ZNS eingewanderte Entzündungszellen (vor allem Granulozyten) werden aktiviert und produzieren toxische Substanzen wie reaktive Sauerstoff- und Stickstoffmoleküle, auf die das ZNS nicht vorbereitet ist [15].

Die eigentlich gegen die eindringenden Bakterien gerichtete Immunantwort schädigt das körpereigene Gewebe, insbesondere Endothelzellen, Gliazellen und Neurone. Infolge einer endothelialen Funktionsstörung kommt es zu einer Beeinträchtigung der zerebrovaskulären Autoregulation, einer Störung der Kohlendioxidreaktivität zerebraler Gefäße und einer Störung der Blut-Hirn-Schranke. Die Entstehung eines vasogenen Hirnödems gehört neben der Entwicklung eines Hydrozephalus internus infolge von Liquorzirkulationsstörungen zu den wichtigsten Ursachen eines erhöhten intrakraniellen Drucks im Verlauf der Meningitis. Ein erhöhter intrakranieller Druck kann durch Entstehung einer zerebralen Herniation und durch Reduktion des zerebralen Perfusionsdrucks mit der Gefahr zerebraler Ischämien gefährlich werden.

■ Symptomatik

Klinische Leitsymptome der bakteriellen (eitrigen) Meningitis sind:

- Kopfschmerzen,
- Meningismus und
- hohes Fieber.

Das Fehlen eines Leitsymptoms schließt allerdings die Diagnose einer bakteriellen Meningitis nicht aus.

Neben den Leitsymptomen können ein Verwirrtheitsyndrom, eine Vigilanzstörung, Übelkeit und Erbrechen sowie Lichtscheu und epileptische Anfälle auftreten. Etwa 10 % der Patienten haben eine Hirnnervenbeteiligung, der Häufigkeit nach des III., VI., VII. und VIII. Hirnnerven. Hörstörungen, die meist Folge einer eitrigen Labyrinthitis sind, finden sich bei etwa 10–20 % der Patienten mit bakterieller Meningitis, bei Patienten mit Pneumokokkenmeningitis sogar bei bis zu

Tab. 32.2 Zerebrale Komplikationen der bakteriellen Meningitis bei Erwachsenen

Komplikation	Häufigkeit
Hirnödem mit Gefahr der Einklemmung	10–15 %
Zerebrovaskuläre Beteiligung: – Zerebrale arterielle Gefäßkomplikationen: Arteriitis (Stenosen, Kaliberschwankungen), Vasospasmus, zerebrale Autoregulationsstörung – Septische Sinusthrombosen (überwiegend des Sinus sagittalis superior) und kortikale Venenthrombosen	15–20 %
Hydrozephalus (Verschlusshydrozephalus, Hydrozephalus aresorptivus)	10–15 %
Vestibulokochleäre Beteiligung (Hörstörungen, Vestibulopathie)	10–30 %
Hirnnervenpareesen (II., III., VI., VII., VIII. Hirnnerv)	ca. 10 %
Zerebritis (Hirnpflegmone)	< 5 %

30 %. Bei etwa 75 % der Patienten mit einer Meningokokkenmeningitis ist bei Krankenhausaufnahme ein Exanthem (das Spektrum reicht von einzelnen Petechien bis zu ausgedehnter Purpura mit Hautnekrosen) nachweisbar [11].

Etwa 50 % der invasiven Meningokokkenerkrankungen verlaufen als eitrige Meningitis, 25 % schwerpunktmäßig als Sepsis, weitere 25 % zeigen Mischformen (Meningitis und Sepsis). Bei etwa 10–15 % der septischen Erkrankungen treten besonders schwere Formen des septischen Schocks auf, die als **Waterhouse-Friderichsen-Syndrom** bekannt sind und eine sehr hohe Letalität aufweisen.

■ Verlauf

Komplikationen unterschiedlichen Schweregrades kommen bei etwa 50 % der erwachsenen Patienten mit einer bakteriellen Meningitis in der Akutphase der Erkrankung vor (Tab. 32.2 und Tab. 32.3; [14, 30]).

➤ **Da die erste Woche der Erkrankung als kritische Zeit im Verlauf der bakteriellen Meningitis angesehen wird, sollen Patienten mit einer bakteriellen Meningitis in der Initialphase der Erkrankung auf einer Intensivstation behandelt werden.**

Die wichtigsten zerebralen Komplikationen sind Hirnödem (vasogen, zytotoxisch oder interstitiell), Hydrozephalus (sowohl Verschlusshydrozephalus als auch kommunizierender Hydrozephalus) und zerebrovaskuläre Komplikationen (Abb. 32.1, Abb. 32.2, Abb. 32.3).

Zerebrovaskuläre Komplikationen im arteriellen (Arteriitis, Vasospasmus) und im venösen Bereich (septische Sinus- oder kortikale Venenthrombose) können zu Infarkten mit schweren irreversiblen zerebralen Schäden führen. Zerebrale arterielle Gefäßkomplikationen können auch noch Tage bis

Tab. 32.3 Spektrum der Komplikationen bei Pneumokokkenmeningitis (87 erwachsene Patienten) [14]

Komplikation	n [%]
Diffuses Hirnödem	25 (28,7)
Hydrozephalus	14 (16,1)
Arterielle zerebrovaskuläre Komplikation	19 (21,8)
Venöse zerebrovaskuläre Komplikation	9 (10,3)
Spontane intrakranielle Blutung	8 (9,2)
– Subarachnoidalblutung (bei Vaskulitis)	2 (2,3)
– Subarachnoidal- und intrazerebrale Blutung (bei Vaskulitis)	2 (2,3)
– Intrazerebrale Blutung bei Sinusthrombose	1 (0,9)
– Intrazerebrale Blutung unklarer Ursache	3 (3,4)
Zerebritis	4 (4,6)
Epileptische Anfälle	24 (27,6)
Hirnnervenpareesen	4 (4,6)
Spinale Komplikation (Myelitis)	2 (2,3)
Hörstörung	17 (19,5) ^a
Septischer Schock	27 (31)
Verbrauchskoagulopathie	20 (23,0)
Nierenversagen (Hämofiltration)	10 (11,5)
Adult Respiratory Distress Syndrome (ARDS)	6 (6,9)

Meningitis-assoziierte intrakranielle Komplikationen entwickelten sich bei 65 (74,7 %) und systemische Komplikationen bei 33 (37,9 %) Patienten.

^a Bezogen auf alle Patienten (bzw. 25,8 % der Überlebenden).

1–2 Wochen nach bereits erfolgter guter klinischer Besserung der Patienten auftreten („delayed stroke“) [19, 20, 40].

Neben den zerebralen Komplikationen können sich folgende extrakranielle Komplikationen in der Akutphase der bakteriellen Meningitis entwickeln: septischer Schock, Verbrauchskoagulopathie, Adult Respiratory Distress Syndrome (ARDS), Arthritis (septisch und reaktiv), Elektrolytstörungen wie Hyponatriämie, Syndrom der inadäquaten ADH-Sekretion (SIADH), zerebrales Salzverlustsyndrom oder zentraler Diabetes insipidus, Rhabdomyolyse, Pankreatitis, septische einseitige (selten beidseitige) Endophthalmitis oder Panophthalmitis, Blindheit als Folge einer Vaskulitis und spinale Komplikationen (z. B. Myelitis oder spinale Vaskulitis; [14, 46]).

■ Diagnostik

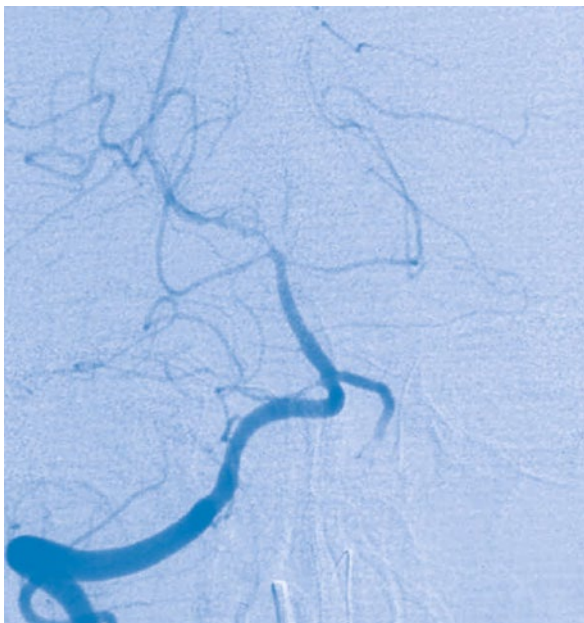
Entscheidend für die Diagnose der bakteriellen Meningitis ist die Liquoruntersuchung. Der eitrig-trübe Liquor zeigt eine granulozytäre Pleozytose über 1000 Zellen/ μ l, eine schwere Blut-Liquor-Schrankenstörung und eine Liquorglucoseerniedrigung (meist < 30 mg/dl; Liquor-/Serum-Glucose-Quotient < 0,3). Bei Patienten mit extrem niedrigen Liquorglucosekonzentrationen (< 5 mg/dl) findet sich in der Regel eine

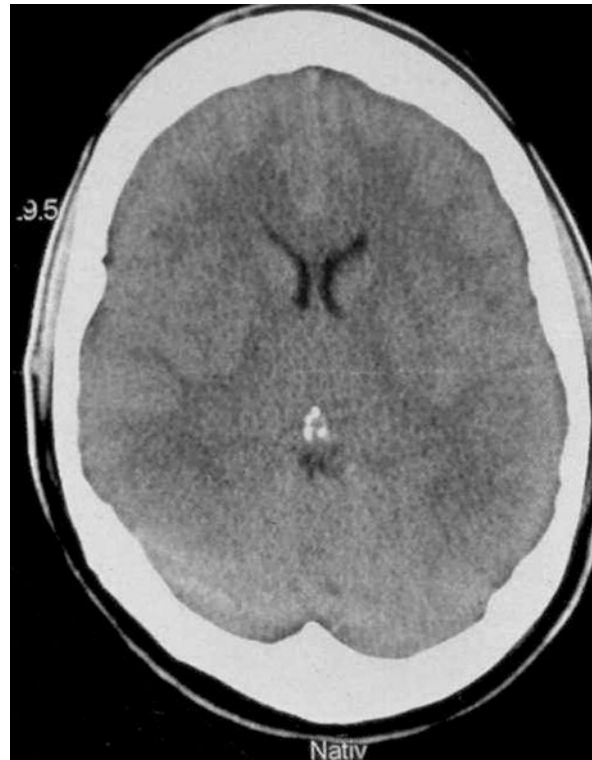

Abb. 32.1 Diffuses Hirnödem bei einer Patientin mit Meningokokkenmeningitis

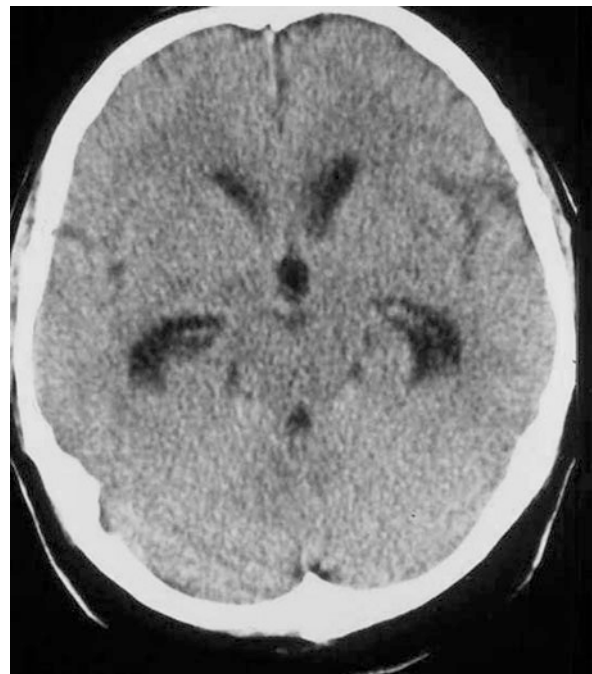

Abb. 32.2 Hydrozephalus bei einem Patienten mit Pneumokokkenmeningitis



■ **Abb. 32.3** Arterielle Gefäßkomplikation bei einem Patienten mit Pneumokokkenmeningitis: Verengung der A. cerebri posterior rechts und fehlende Darstellung der A. cerebri posterior links

sehr große Zahl von Bakterien im Liquor (Bakterienrasen im Gram-Präparat). Anstelle des Liquor-Serum-Glucose-Quotienten kann auch die Bestimmung von Liquorlaktat hilfreich sein: Bei bakterieller Meningitis finden sich meist erhöhte Laktatwerte im Liquor (Werte meist $> 3,5$ mmol/l) [39]. Liquorzellzahlen < 1000 Zellen/ μ l können bei der bakteriellen Meningitis sehr früh im Krankheitsverlauf, bei antibiotisch anbehandelten Patienten, bei fulminanten Krankheitsverläufen und bei abwehrgeschwächten (z. B. leukopenischen) Patienten beobachtet werden.

Der Erregernachweis im Liquor ist mit verschiedenen Methoden möglich:

- mikroskopisch mittels Gram-Färbung (oder Methylenblau-Färbung),
- bakteriologisch mittels Kultur und
- molekularbiologisch mittels Polymerasekettenreaktion (PCR).

Der Nachweis von Bakterien im Liquor ist mit den genannten Methoden bei 70–90 % der Patienten mit eitriger Meningitis möglich. Bei etwa 50 % der Patienten mit bakterieller Meningitis sind die Blutkulturen positiv; Blutkulturen müssen deshalb vor Beginn der Antibiotikatherapie angelegt werden. Zudem stehen Antigennachweise für *N. meningitidis*, *S. pneumoniae*, *H. influenzae* und *Streptococcus agalactiae* zur Verfügung [18].

Im Blut finden sich eine Leukozytose sowie eine Erhöhung des C-reaktiven Proteins (mögliche Ausnahme: immunsupprimierte Patienten). Eine Metaanalyse ergab, dass der negative CRP-Befund bei Patienten mit dem klinischen Bild einer Meningitis mit einer Vorhersagewahrscheinlich-

keit von größer 97 % für eine nichtbakterielle Ursache spricht, ein positiver Befund allerdings nicht sehr hilfreich ist [27]. Ferner wird die Bestimmung des Serumprocalcitonins für die Unterscheidung einer bakteriellen von einer nichtbakteriellen Meningitis herangezogen: Procalcitonin ist bei der bakteriellen Meningitis mit hoher Sensitivität (bis 99 %) erhöht, die Spezifität liegt jedoch unter 85 % [5, 8, 23]. In einer frühen Krankheitsphase kann das Procalcitonin (bei parameningealem Entzündungsfokus und nicht primärer hämatogener Entstehung der Meningitis) jedoch noch normal sein, sodass ein negativer Procalcitoninwert eine bakterielle Meningitis nicht ausschließt.

Bei jedem Patienten mit bakterieller Meningoenzephalitis muss noch am Aufnahmetag eine bildgebende Untersuchung durchgeführt werden, in der Regel eine Schädel-CT mit Knochenfenster [31]. Mögliche Befunde, die in der Schädel-CT oder -MRT bei einem Patienten mit bakterieller Meningoenzephalitis nachgewiesen werden können, sind in der folgenden Übersicht zusammengefasst.

Mögliche Befunde, die in der Schädel-CT oder -MRT bei der bakteriellen Meningitis zur Darstellung kommen können

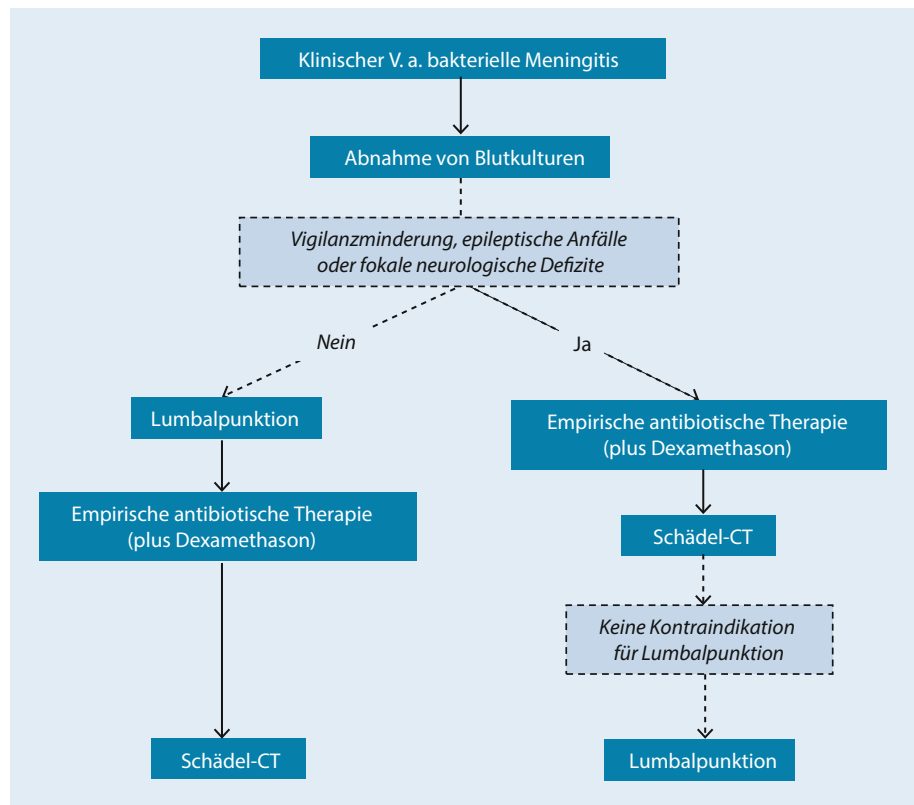
- Hirnschwellung (Hirnödem; Hirnvolumenzunahme bei Sinus-/Venenthrombose)
- Hydrozephalus
- Infarkte (evtl. hämorrhagisch transformiert) bei zerebraler Vaskulitis oder septisch-embolischer Herdenzephalitis oder Stauungsinfarkte bei Sinus-/Venenthrombose
- Intrazerebrale Blutung (Blutung bei Verbrauchskoagulopathie; Stauungsblutung bei Venenthrombose)
- Zerebritis (Hirnpflegmone)
- Ventrikulitis (Ventrikelempyem)
- Hirnabszess oder subdurales Empyem (die sekundär zu einer Meningitis geführt haben)
- Parameningealer Infektionsherd im Knochenfenster (z. B. Sinusitis, Mastoiditis)
- Intrakranielle freie Luft bei Durafistel
- Meningeale und ventrikuläre ependymale Kontrastmittelaufnahme

In Absprache mit den HNO-ärztlichen Kollegen erfolgen ggf. eine CCT-Untersuchung in koronarer Schnittführung sowie eine Dünnschicht-CT von Felsenbein und Mastoid.

Für die Diagnostik zerebrovaskulärer Komplikationen können eingesetzt werden:

- transkranielle Dopplersonographie (TCD)
- CT-Angiographie und CT-Perfusion
- Kernspintomographie (insbesondere T2-Wichtung, perfusions- und diffusionsgewichtete MRT)
- MR-Angiographie und
- ggf. digitale Subtraktionsangiographie.

■ **Abb. 32.4** Vorgehen bei Verdacht auf bakterielle Meningitis



Zum Nachweis vestibulokochleärer Funktionsstörungen im Verlauf der Meningitis werden folgende Untersuchungen durchgeführt:

- Audiometrie
- akustisch evozierte Hirnstammpotenziale
- otoakustische Emissionen und
- Elektronystagmographie mit Kalorik.

■ Allgemeines Vorgehen

Das nach den Leitlinien der DGN empfohlene Vorgehen im Krankenhaus bei erwachsenen Patienten mit Verdacht auf bakterielle Meningitis sieht folgendermaßen aus: Nach der klinischen Untersuchung soll bei dringendem Verdacht auf eine bakterielle Meningitis unmittelbar die lumbale Liquorpunktion angestrebt werden. Bei 235 prospektiv untersuchten Patienten mit V. a. bakterielle Meningitis fanden sich keine Veränderungen im CT, die gegen eine Liquorpunktion sprachen, wenn klinisch keine fokalen neurologischen Defizite und keine Vigilanzminderung vorhanden waren und keine epileptischen Anfälle aufgetreten sind [10]. Infolgedessen kann bei Patienten ohne entsprechende Zeichen eine Liquorpunktion ohne vorherige Bildgebung erfolgen (■ Abb. 32.4); nach Abnahme von Blutkulturen werden sofort Dexamethason und empirisch Antibiotika gegeben (■ Tab. 32.4).

Bei bewusstseinsgestörten Patienten, Patienten mit epileptischen Anfällen und Patienten mit fokalneurologischem Defizit (z. B. Hemiparese), bei denen der dringende Verdacht auf eine bakterielle Meningitis besteht, ist vor der

Liquoruntersuchung eine Schädel-CT mit der Frage nach Kontraindikationen für eine Lumbalpunktion (z. B. Hirnabszess, Hydrozephalus) erforderlich. Sollte es durch die CT-Untersuchung zu einer signifikanten Zeitverzögerung der Liquordiagnostik kommen, müssen bereits unmittelbar nach der Blutentnahme (für das Anlegen einer Blutkultur) Dexamethason und empirisch Antibiotika gegeben werden. Sollte der CT-Befund nicht dagegen sprechen, wird die Liquorpunktion ergänzt [31]. Dies soll so bald wie möglich erfolgen, da die Wahrscheinlichkeit, einen Erreger im Liquor zu identifizieren, mit der Zeit nach begonnener Antibiotikatherapie sinkt.

Kontraindikationen für eine Liquorpunktion sind raumfordernde Veränderungen im CT, die mit einem erhöhten intrakraniellen Druck einhergehen (z. B. generalisiertes Hirnödem, Hydrocephalus internus, Hirnabszess) oder klinische Zeichen der Einklemmung (z. B. komatöser Patient, einseitig erweiterte und nicht lichtreagible Pupille). Eine signifikante Erhöhung des intrakraniellen Drucks kann allerdings mittels CT nie sicher ausgeschlossen werden [47].

Es muss möglichst bald nach Aufnahme des Patienten eine HNO-ärztliche Konsiliaruntersuchung erfolgen. Wenn klinisch (z. B. Otitis) oder in der CT ein parameningealer Entzündungsherd (z. B. Sinusitis) als mögliche Ursache für die bakterielle Meningitis nachgewiesen wird, soll möglichst rasch (wenn möglich am Aufnahmetag) die operative Fokussanierung erfolgen. In Abhängigkeit von der Anamnese und vom klinischen Befund muss ggf. auch nach anderen infektiösen

■ **Tab. 32.4** Initiale Antibiotikatherapie der bakteriellen Meningitis (ohne Erregernachweis)

Altersgruppe		Empfohlenes Antibiotikaregime
Neugeborene		Cefotaxim + Ampicillin
Kleinkinder und Kinder		Cephalosporin der 3. Generation ^a
Erwachsene	Gesund, keine Abwehrschwäche, ambulant erworben („community acquired“)	Cephalosporin der 3. Generation + Ampicillin ^b
	Nosokomial (z. B. nach neurochirurgischer Operation oder Schädel-Hirn-Trauma)	Vancomycin + Meropenem (oder Vancomycin + Ceftazidim) ^c
	Abwehrgeschwächte, ältere Patienten	Cephalosporin der 3. Generation + Ampicillin
	Shuntinfektion	Vancomycin + Meropenem (oder Vancomycin + Ceftazidim) ^c

^a Z. B. Cefotaxim oder Ceftriaxon.

^b In Regionen mit einem hohen Anteil penicillinresistenter Pneumokokken (z. B. Frankreich, Spanien, Ungarn, Australien, Neuguinea, Südafrika und in einzelnen Gebieten in Amerika) sollte in der Initialtherapie eine 3er-Kombination wie z. B. Ceftriaxon + Rifampicin + Ampicillin oder Ceftriaxon + Vancomycin + Ampicillin verabreicht werden [6] [18].

^c Einheitliche Empfehlungen liegen in der Literatur nicht vor.

Foci gesucht werden (z. B. Thoraxröntgenaufnahme, Abdomensonographie/CT, Echokardiographie).

■ Therapie

■ ■ Antibiotikatherapie der bakteriellen Meningitis

Ist der Erreger nicht bekannt, wird empirisch unter Berücksichtigung des Alters des Patienten, der prädisponierenden Faktoren und der damit wahrscheinlichsten Bakterien behandelt (■ Tab. 32.4 und ■ Tab. 32.5). Bei Erwachsenen mit ambulant erworbener bakterieller Meningitis sind die häufigsten Erreger *Streptococcus pneumoniae* und *Neisseria meningitidis*, bei Erwachsenen ab 50 Jahren spielen Listerien zudem eine wichtige Rolle. Infolgedessen wird bei Erwachsenen mit ambulant erworbener Meningitis eine empirische Antibiotikatherapie mit Ceftriaxon und Ampicillin empfohlen.

In einigen Ländern wie Frankreich, Belgien, Spanien oder den USA findet sich ein hoher Anteil an Penicillin- und Cephalosporin-resistenten Pneumokokken [13, 18, 45], sodass bei entsprechender Anamnese zusätzlich Vancomycin in der Initialtherapie verabreicht werden muss. In Deutschland wurde zwar ein Anstieg von Penicillin-resistenten Pneumokokken im Nordosten des Landes verzeichnet, Cephalosporin-resistente Pneumokokken fanden sich allerdings bisher als Erreger einer bakteriellen Meningitis nicht [13].

Eine Antibiotikatherapie muss bei Patienten mit Verdacht auf bakterielle Meningitis schnell begonnen werden, möglichst eine Stunde nach Aufnahme [18]. Eine Verzögerung der Antibiotikatherapie nach Krankenhausaufnahme muss unbedingt vermieden werden [2]; in einer prospektiven Multicenterstudie bei 156 erwachsenen Patienten mit Pneumokokkenmeningitis konnte nachgewiesen werden, dass eine Verzögerung der Antibiotikatherapie um mehr als 3 h mit einer ungünstigen Prognose vergesellschaftet ist. Ferner wurde in einer retrospektiven Datenanalyse (119 Patienten mit einem Alter ≥ 16 Jahren und einer bakteriellen Meningitis, 56 % hat-

ten eine Pneumokokkenmeningitis) gezeigt, dass Patienten, die später als 6 h nach Krankenhausaufnahme mit Antibiotika behandelt wurden, ein 8,4-mal höheres Risiko hatten, an der Meningitis zu versterben [32].

Liegt das Antibiotogramm vor, muss die intravenöse Antibiotikatherapie entsprechend angepasst werden (■ Tab. 32.6 und ■ Tab. 32.7).

Die empfohlene Behandlungsdauer mit Antibiotika liegt bei unkompliziertem Verlauf einer *H.-influenzae*-Meningitis und Meningokokkenmeningitis bei 7–10 Tagen, bei einer Pneumokokkenmeningitis bei (10–)14 Tagen. Bei der Listerienmeningitis und der durch gramnegative Enterobakterien verursachten Meningitis wird meist über 3 Wochen (oder länger) therapiert.

Eine routinemäßige Liquorkontrollpunktion ist nicht erforderlich. Bei unbekanntem Erreger und fehlender klinischer Besserung kann – wenn keine Kontraindikationen bestehen – eine erneute Liquorpunktion erwogen werden.

Wenn es innerhalb von 2 Tagen nach Beginn der Antibiotikatherapie zu keiner klinischen Besserung kommt, müssen folgende Ursachen bedacht werden:

- Auftreten von intrakraniellen Komplikationen,
- persistierender infektiöser Fokus (insbesondere ein nichtsanierter oder unzureichend operierter parameningealer Fokus wie z. B. eine Mastoiditis, Sinusitis oder Otitis media),
- inadäquates Antibiotikaregime (z. B. unwirksames Antibiotikum oder zu niedriger Dosis).

Es müssen dann entsprechende diagnostische Maßnahmen (z. B. Bildgebung, HNO-Konsiliaruntersuchung) in die Wege geleitet werden. Wenn der Erreger der eitrigen Meningitis nicht isoliert werden konnte, sollte bei fehlendem Ansprechen auf die Antibiotikatherapie eine Erweiterung bzw. ein Umsetzen der Antibiotika erwogen werden.

Tab. 32.5 Antibiotikatherapie der bakteriellen Meningitis (bei bekanntem Erreger)

Bakterieller Erreger	Üblicherweise wirksame Antibiotika ^a
<i>N. meningitidis</i>	Penicillin G, Ceftriaxon (oder Cefotaxim), Ampicillin, Rifampicin ^b
<i>S. pneumoniae</i> , penicillinempfindlich	Penicillin G, Ceftriaxon (oder Cefotaxim)
<i>S. pneumoniae</i> , penicillinresistent (MIC > 0,1 µg/ml)	Cefotaxim (oder Ceftriaxon) + Vancomycin oder Cefotaxim (oder Ceftriaxon) + Rifampicin ^b
<i>H. influenzae</i>	Ceftriaxon (oder Cefotaxim), Ampicillin
<i>S. agalactiae</i> (Gruppe-B-Streptokokken)	Penicillin G (+ Gentamicin), Ceftriaxon, Ampicillin (+ Gentamicin), Vancomycin
Gramnegative Enterobacteriaceae (z. B. <i>Klebsiella</i> , <i>E. coli</i> , <i>Proteus</i>)	Ceftriaxon (oder Cefotaxim), Meropenem, Cefepim
<i>Pseudomonas aeruginosa</i>	Ceftazidim + Aminoglykosid, Meropenem + Aminoglykosid, Cefepim + Aminoglykosid, Ciprofloxacin
Methicillinempfindliche Staphylokokken	Ceftriaxon, Fosfomycin ^b , Rifampicin ^b , Vancomycin, Linezolid ^c (oder Flucloxacillin)
Methicillinresistente Staphylokokken	Vancomycin, Fosfomycin oder Rifampicin ^b (in Kombination mit Vancomycin), Linezolid ^c
<i>Listeria monocytogenes</i>	Ampicillin + Gentamicin, Trimethoprim-Sulfamethoxazol, Meropenem
<i>Bacteroides fragilis</i>	Metronidazol, Meropenem, Clindamycin

^a Die Wahl der Antibiotika richtet sich nach dem Ergebnis der Resistenzprüfung (Antibiogramm).

^b Diese Substanzen dürfen nicht als Monotherapie gegeben werden.

^c Linezolid (Zyvoxid) hat ein dem Vancomycin ähnliches Wirkungsspektrum und ist gut liquorgängig; es wurde erfolgreich bei Staphylokokkeninfektionen des Zentralnervensystems eingesetzt [29, 38]. Der Einsatz von Linezolid kommt in Betracht, wenn Vancomycin kontraindiziert ist oder aufgrund von Nebenwirkungen abgesetzt werden muss.

Tab. 32.6 Antibiotikatherapie der bakteriellen Meningitis im Erwachsenenalter: Dosierungsempfehlungen

Antibiotikum	Tagesdosis (Dosisintervall)
Penicillin G	20–30 × 10 ⁶ U/24 h (alle 4–6 h)
Ampicillin	12–15 g/24 h (alle 4–6 h)
Cefotaxim	6–12 g/24 h (alle 8 h)
Ceftazidim	6 g/24 h (alle 8 h)
Ceftriaxon	4 g/24 h (alle 12 oder 24 h)
Meropenem	6 g/24 h (alle 8 h)
Fosfomycin	15 g/24 h (alle 8 h)
Rifampicin	600 mg/24 h (alle 24 h)
Vancomycin ^a	2 g/24 h (alle 6–12 h)
Ciprofloxacin	1,2 g/24 h (alle 8 h)
Moxifloxacin	400 mg (alle 24 h)
Linezolid	1,2 g/24 h (alle 12 h)

^a Serumspiegelbestimmungen erforderlich.

Tab. 32.7 Chemoprophylaxe der Meningokokkenmeningitis ^a

Antibiotikum und Altersgruppe	Dosierung
Rifampicin ^b	
Jugendliche und Erwachsene > 60 kgKG	600 mg alle 12 h für 2 Tage p. o.
Kinder älter als 1 Monat	10 mg/kgKG alle 12 h für 2 Tage p. o.
Neugeborene	5 mg/kgKG alle 12 h für 2 Tage p. o.
Ciprofloxacin ^{b,c}	
Erwachsene	500 mg als Einzeldosis p. o.
Ceftriaxon	
Erwachsene und Kinder ab 12 Jahren	250 mg als Einzeldosis i. m.
Kinder bis 12 Jahre	125 mg als Einzeldosis i. m.

^a Siehe auch Empfehlungen des Robert-Koch-Instituts, ► www.rki.de.

^b Nicht bei Schwangeren.

^c Nicht bei Personen < 18 Jahre sowie bei Schwangeren oder stillenden Frauen.

■ Therapie wichtiger intrakranieller Komplikationen

Finden sich Zeichen eines erhöhten intrakraniellen Druckes, müssen Hirndruck-senkende Maßnahmen erfolgen (z. B. Oberkörperhochlagerung auf 30°, bei beatmeten Patienten Normoventilation, bei sonst nicht beherrschbarem intrakraniellen Druck möglichst kurzzeitige Hyperventilation mit einem Zielwert des pCO₂ um 32 mmHg, tiefe Sedierung, Osmotherapie mit Mannitol, bei Hydrozephalus externe Liquordrainage [22]). Stuporöse oder komatöse Patienten können von einem ICP-Monitoring profitieren ([47]; ► Kap. 11). Für die arteriellen zerebralen Gefäßkomplikationen (Arteriitis, Vasospasmus) gibt es bislang keine gesicherten Therapieformen. In Analogie zu Vasospasmen nach Subarachnoidalblutung können die Gabe von Nimodipin sowie eine Hypervolämie mit Hämodilution bei leicht hypertonen Blutdruckwerten erwogen werden. Sollte Nimodipin gegeben werden, ist eine intraarterielle Blutdruckmessung aufgrund der Gefahr einer induzierten Hypotonie obligat.

Der wissenschaftliche Beleg für die Wirksamkeit einer Antikoagulation septischer Sinus-/Venenthrombosen bei der bakteriellen Meningitis ist nicht gegeben. Prospektive kontrollierte Studien liegen bisher nicht vor. In einer retrospektiven Studie zeigte sich allerdings ein günstiger Effekt der Heparintherapie bei Patienten mit septischer Sinus-cavernosus-Thrombose [41]. Bei Patienten mit meningitisassoziierter Thrombose des Sinus transversus wurde eine erhöhte Blutungsgefahr berichtet [41]. Derzeit wird deshalb die Antikoagulation mit intravenösem Heparin (PTT-wirksam) bei kernspintomographisch (oder in der DSA) nachgewiesenen septischen Sinus-/Venenthrombosen infolge einer bakteriellen Meningitis – mit Ausnahme bei Beteiligung des Sinus transversus (hier Gefahr von intrazerebralen Blutungen) – empfohlen (► Abschn. 30.1).

Eine Antiepileptikatherapie (z. B. mit Phenytoin, Valproat oder Levetiracetam) ist indiziert, wenn epileptische Anfälle auftreten oder im EEG epilepsietypische Muster nachweisbar sind.

■ Dexamethason

Die Wirksamkeit von Dexamethason wurde in einer europäischen prospektiven, placebokontrollierten, randomisierten Multicenterstudie bei 301 Erwachsenen mit bakterieller Meningitis untersucht [7]. Dexamethason (10 mg) oder Placebo wurden in dieser Studie 15–20 min vor der ersten Antibiotikagabe appliziert und dann alle 6 h für insgesamt 4 Tage. In der Studie konnte ein günstiger Effekt der Dexamethasonbehandlung gezeigt werden: Dexamethason führte zu einer signifikanten Reduktion der Letalität und der Häufigkeit ungünstiger klinischer Verläufe. Eine Subgruppenanalyse zeigte, dass Dexamethason nur bei den Patienten mit Pneumokokkenmeningitis wirksam war, nicht bei Meningitiden anderer Ätiologie. Bei 358 prospektiv untersuchten Patienten mit Meningokokkenmeningitis hatte eine adjuvante Therapie mit Dexamethason keinen positiven oder negativen Effekt; signifikante Nebenwirkungen traten nicht auf [12]. Infolgedessen ist Dexamethason bei Meningokokkenmeningitis nicht indiziert. Falls Dexamethason allerdings trotzdem gegeben wird (z. B.

im Rahmen einer empirischen Antibiotikatherapie bei initial unbekanntem Erreger), scheint dies jedoch keine nachteiligen Folgen zu haben.

Der günstige Effekt von Corticosteroiden auf die Letalität konnte in mehreren Metaanalysen für Länder mit einem hohen Grad medizinischer Versorgung bestätigt werden [3, 4, 43]. Entsprechende Studien, die in Ländern mit eingeschränkter medizinischer Versorgung und einem hohen Anteil HIV-positiver Patienten durchgeführt wurden, konnten keine Wirksamkeit für Dexamethason bei der bakteriellen Meningitis zeigen [24, 28, 44].

➤ **Subgruppenanalysen zeigten den günstigen Effekt von Corticosteroiden auf die Letalität nur für die Pneumokokkenmeningitis in Ländern mit einem hohen Grad medizinischer Versorgung.**

Zusammenfassend kann aufgrund der zur Verfügung stehenden Daten die Gabe von Dexamethason bei erwachsenen Patienten mit Verdacht auf eine bakterielle Meningitis (d. h. klinischer Verdacht plus trüber Liquor, Nachweis von Bakterien im Liquor in der Gram-Färbung oder eine Liquorleukozytenzahl von > 1000/μl) in Deutschland empfohlen werden; Dexamethason (z. B. Fortecortin) wird in einer Dosis von 10 mg i. v. unmittelbar vor Gabe des Antibiotikums verabreicht. Daraufhin wird mit 10 mg Dexamethason alle 6 h für insgesamt 4 Tage behandelt.

Es wird eine Behandlung mit Magenschutzmitteln (z. B. Pantoprazol) während der Dauer der Dexamethasontherapie empfohlen, ferner eine Low-dose-Heparinisierung zur Thromboseprophylaxe.

Die Nebenwirkungsrate (z. B. gastrointestinale Blutung) scheint unter Dexamethason im Vergleich zu Placebo nicht erhöht zu sein. Wenn sich andere Erreger als Pneumokokken identifizieren lassen, sollte Dexamethason wieder abgesetzt werden.

➤ **Bei Patienten mit einer Meningitis als Folge einer bakteriellen Endokarditis und bei der bakteriellen Meningitis im Neugeborenenalter wird der Einsatz von Corticosteroiden nicht empfohlen.**

Inwieweit Dexamethason die kernspintomographisch (oder angiographisch) nachgewiesenen arteriellen zerebralen Gefäßkomplikationen (Arteriitis, Vasospasmus) beeinflusst, ist bislang unklar.

Aufgrund experimenteller Daten scheint Dexamethason die Liquorgängigkeit von Vancomycin in der Therapie der Pneumokokkenmeningitis ungünstig zu beeinflussen. Daher sollte in Regionen mit hoher Penicillinresistenzrate von Pneumokokken der Kombination Ceftriaxon/Rifampicin gegenüber Ceftriaxon/Vancomycin der Vorzug gegeben werden, wenn gleichzeitig Dexamethason verabreicht wird.

■ Andere adjuvante Therapiemaßnahmen

Neben Dexamethason gibt es keine klinisch etablierte adjuvante Therapiestrategie, die bei bakterieller Meningitis em-

pflohen wird. Eine aktuelle Studie bei Kindern zeigte keinen Nutzen einer Therapie mit Glycerol oder Paracetamol [25]. Bei Erwachsenen war eine adjuvante Gabe von Glycerol sogar mit signifikant mehr Komplikationen und einer erhöhten Sterblichkeit (im Vergleich zur Placebogruppe) assoziiert, sodass eine Studie in Malawi abgebrochen werden musste [1]. Hypothermie wurde bei bakterieller Meningitis in einer aktuellen Studie in Frankreich evaluiert und führte zu einer signifikanten Zunahme der Letalität von 31 auf 51 % [26]. Infolgedessen kommt einer adjuvanten Therapie mit Paracetamol bei der bakteriellen Meningitis keine Bedeutung zu; Glycerol und Hypothermie sind kontraindiziert.

■ Hygienische Maßnahmen

Patienten mit dem Verdacht auf eine Meningokokkenmeningitis (z. B. petechiales Exanthem, gramnegative Kokken im Liquor-Gram-Präparat) müssen bis 24 h nach Beginn einer adäquaten Antibiotikatherapie isoliert werden [34]. Unterdessen sollen Pflege- und ärztliches Personal grundlegende Hygienemaßnahmen (Tragen von Schutzkitteln, Nasen-Mund-Schutz, Handschuhe, Händedesinfektion) beachten. Bereits bei begründetem Verdacht auf eine Meningokokkenmeningitis soll eine Meldung an die zuständigen Gesundheitsbehörden erfolgen, damit eine lokale Häufung von Erkrankungsfällen rechtzeitig erkannt werden kann. Enge Kontaktpersonen sollen ausfindig gemacht, über das erhöhte Risiko und mögliche Symptome einer Meningokokkenkrankung (z. B. Fieber, Schüttelfrost, Kopfschmerzen) aufgeklärt und ihnen eine Chemoprophylaxe empfohlen werden (■ Tab. 32.7).

Nach den Empfehlungen des Nationalen Referenzzentrums für Meningokokken sind enge Kontaktpersonen [34]:

- alle Haushaltsmitglieder,
- Personen, bei denen der begründete Verdacht besteht, dass sie mit oropharyngealen Sekreten des Patienten in Berührung gekommen sind, z. B. Intimpartner, enge Freunde, evtl. Banknachbarn in der Schule, medizinisches Personal – z. B. durch Mund-zu-Mund-Beatmung, Intubation und Absaugen des Patienten ohne Mundschutz,
- Kontaktpersonen in Kindereinrichtungen mit Kindern unter 6 Jahren – bei guter Gruppentrennung nur die betroffene Gruppe und
- enge Kontaktpersonen in sonstigen Gemeinschaftseinrichtungen, z. B. Internate, Kasernen.

Die Chemoprophylaxe ist indiziert, wenn enge Kontakte mit dem Indexpatienten in den letzten 7–10 Tagen vor dessen Erkrankungsbeginn stattgefunden haben. Sie soll möglichst schnell in die Wege geleitet werden.

Im Falle einer Infektion des Indexpatienten mit Meningokokken der Serogruppen A, C, W oder Y wird für enge Kontaktpersonen (Haushaltsmitglieder) zusätzlich eine Impfung mit einem entsprechenden Impfstoff empfohlen [33]. Bei Infektion des Indexpatienten mit Serogruppe-B-Meningokokken könnte gemäß RKI eine Impfung enger Kontaktpersonen mit dem neu verfügbaren Impfstoff gegen Meningokokken Serogruppe B nach individueller Kosten-Risiko-Abschätzung

■ **Tab. 32.8** Letalität der bakteriellen Meningitis im Erwachsenenalter

Art der bakteriellen Meningitis	Letalität
Pneumokokkenmeningitis	15–30 %
Meningokokkenmeningitis	< 5 %
Listerienmeningitis	20–30 %
<i>Staphylococcus-aureus</i> -Meningitis	20–40 %
Gramnegative Meningitis	20–30 %

ebenfalls sinnvoll sein; eine generelle Empfehlung der STIKO liegt allerdings aktuell noch nicht vor [36].

■ Prognose

Über 20 % der Patienten mit einer Pneumokokkenmeningitis und Listerienmeningitis versterben [3]. Die Letalitätszahlen invasiver Meningokokkeninfektionen liegen bei 3–10 % (■ Tab. 32.8, [11, 42]). Der Anteil von neurologischen Residuen (insbesondere Hörstörungen, neuropsychologische Auffälligkeiten, Hemiparese, epileptische Anfälle, seltener Ataxie, Hirnnervenparesen und Sehstörungen wie z. B. homonyme Hemianopsie) liegt bei 20–40 % [9, 14].

■ Meldepflicht

Meldepflichtig ist in Deutschland nach dem Infektionsschutzgesetz (IfSG, § 6 Meldepflichtige Krankheiten) der Krankheitsverdacht, die Erkrankung sowie der Tod an Meningokokkenmeningitis oder -sepsis. Die namentliche Meldung muss durch den **behandelnden Arzt** unverzüglich, d. h. ohne zeitliche Verzögerung, auf jeden Fall innerhalb von 24 h an das Gesundheitsamt erfolgen, das für den Aufenthalt des Betroffenen zuständig ist. Der Meldepflichtige hat dem Gesundheitsamt unverzüglich mitzuteilen, wenn sich eine Verdachtsmeldung nicht bestätigt hat.

Darüber hinaus regelt der § 7 des IfSG die meldepflichtigen Nachweise von Krankheitserregern. Dementsprechend muss der **Leiter des untersuchenden Labors** namentlich den direkten oder indirekten Nachweis von Krankheitserregern melden, soweit die Nachweise auf eine akute Infektion hinweisen. Hierzu zählen z. B.:

- *Haemophilus influenzae* (Meldepflicht nur für den direkten Nachweis aus Liquor oder Blut),
- *Listeria monocytogenes* (Meldepflicht nur für den direkten Nachweis aus Blut, Liquor oder anderen normalerweise sterilen Substraten sowie aus Abstrichen von Neugeborenen) und
- *Neisseria meningitidis* (Meldepflicht nur für den direkten Nachweis aus Liquor, Blut, hämorrhagischen Hautinfiltraten oder anderen normalerweise sterilen Substraten sowie aus Abstrichen von Neugeborenen).

Tab. 32.9 Per continuitatem entstandener Hirnabszess prädisponierende Faktoren, typische Erreger und charakteristische Lokalisation

Prädisponierender Faktor	Typische Erreger (meist polymikrobiell)	Charakteristische Lokalisation
Otitis media/Mastoiditis	Streptokokken	Temporallappen
Selten: Sinusitis sphenoidalis	<i>Bacteroides</i> <i>Enterobacteriaceae</i> <i>Haemophilus</i> spp. <i>Staphylococcus aureus</i>	–
Sinusitis frontalis	<i>Fusobacterium</i>	Frontallappen
Sinusitis ethmoidalis, dentogen	<i>Bacteroides</i> spp.	Frontobasal
Sinusitis sphenoidalis	Streptokokken	–

Tab. 32.10 Primärer Hirnabszess: prädisponierende Faktoren, typische Erreger und charakteristische Lokalisation

Prädisponierender Faktor	Typische Erreger	Charakteristische Lokalisation
Zustand nach neurochirurgischer Operation	<i>Staphylococcus aureus</i> , Streptokokken	Im Operationsgebiet
Zustand nach penetrierendem Schädel-Hirn-Trauma	<i>Enterobacteriaceae</i> , <i>Clostridium</i> spp.	Im Bereich der Verletzung

Ätiologie und Pathogenese

Prädisponierende Faktoren finden sich bei 86% und bestimmen die Lokalisation des Hirnabszesses und grenzen das Erregerspektrum weitgehend ein. Die wichtigsten prädisponierenden Faktoren, der Infektionsweg, das typische Erregerspektrum sowie die entsprechend typische Abszesslokalisation sind in [Tab. 32.9](#), [Tab. 32.10](#) und [Tab. 32.11](#) aufgeführt.

Per continuitatem entstehende Hirnabszesse sind meist polymikrobiell, wengleich in einer riesigen Serie von 5894 positiven Hirnabszesskulturen bei mehr als der Hälfte Streptokokken (34%) oder Staphylokokken (18%) gefunden wurden. Diese stellen somit die häufigste Ursache eines Hirnabszesses dar. Bei 20% der Hirnabszesse erfolgt die Infektion primär, entweder durch Einbringen der Erreger während einer neurochirurgischen Operation oder bei penetrierendem Schädel-Hirn-Trauma; diese Hirnabszesse sind häufig monomikrobiell, können aber auch polymikrobiell bedingt sein. Sekundäre Hirnabszesse – mit einer Häufigkeit von 25–30% – sind typisch multipel, häufig einem Gefäßversorgungsgebiet entsprechend lokalisiert und charakteristischerweise monomikrobiell bedingt. Bei 10–15% der Patienten lässt sich keine pathogenetische Ursache finden.

Symptomatik

Die klassische Symptomtrias von Fieber, Kopfschmerzen und fokalem neurologischen Defizit wird nur bei $\leq 50\%$ der Patienten in voller Ausprägung gesehen ([Tab. 32.12](#)). Die Dauer der Symptomatik vor der Diagnosestellung eines Hirnabszesses kann nur wenige Stunden, jedoch auch Wochen betragen; im Durchschnitt dauert es 1–2 Wochen, bis die Diagnose eines Hirnabszesses nach dem Auftreten der ersten Symptome gestellt wird. Der raumfordernde Effekt des einschmelzenden Prozesses und vor allem das perifokale Hirnödem sind die überwiegende Ursache der neurologischen Symptomatik; 10–20% der Hirnabszesspatienten weisen zum Zeitpunkt der Diagnosestellung bereits eine deutliche Bewusstseinstörung auf, ein prognostisch ungünstiges Zeichen. Fieber wird bei 50% der Patienten gesehen.

Weiterführende Diagnostik mit Positronenemissionstomographie (PET) oder mit speziellen MR-Techniken (z. B. diffusionsgewichtete MRT) tragen zur Differenzialdiagnose des Hirnabszesses bei, aber nicht zur ätiologischen erregerspezifischen Einordnung.

32.2 Hirnabszess und spinale Abszesse

E. Schmutzhard, R. Beer

32.2.1 Hirnabszess

Die Inzidenz von Hirnabszessen liegt bei 4/10 Mio./Jahr, Männer sind häufiger betroffen als Frauen, und das mittlere Lebensalter beträgt 30–45 Jahre. Neben primären Infektionen – bei Zustand nach neurochirurgischen Operationen oder penetrierendem Schädel-Hirn-Trauma (Häufigkeit bis zu 20%) – werden sekundäre Infektionen (in 25–30%) bei Herzerkrankungen sowie als Folge anderer Infektionsfoci (Lunge, Niere, Haut) und – bei bis zu 50% – per continuitatem (Otitis media, Mastoiditis, Sinusitis, dentogen) gesehen.

Solitäre Hirnabszesse werden bei primären Infektionen sowie bei Infektionen per continuitatem entdeckt, diese sind häufig polymikrobiell und im Frontallappen bzw. Temporallappen (gelegentlich auch zerebellär) lokalisiert. Sekundäre Infektionen sind häufig multiple Abszesse und typischerweise monomikrobiell bedingt. Der überwiegende Teil (86%) der Patienten (m:w = 2,4:1) mit Hirnabszess zeigt zumindest einen prädisponierenden Faktor. In den letzten 60 Jahren verbesserte sich die Prognose kontinuierlich, die Sterblichkeitsrate sank von 40 auf 10% und die symptomfreie Überlebensrate stieg von 33 auf 70%.

Eine Besonderheit sind Hirnabszesse bei Immunsuppressionszuständen (AIDS, Z. n. Organtransplantation, immunsuppressive Therapie, zytostatische Therapie, etc.), die häufig multiplen Abszesse zeigen keine eindeutige anatomische Präferenz, die Erreger sind jedoch gegenüber den bei immunkompetenten Patienten gesehenen Hirnabszessen völlig unterschiedlich ([Abschn. 32.3, 32.7 und 32.8](#)).

Tab. 32.11 Sekundärer Hirnabszess prädisponierende Faktoren, typische Erreger und charakteristische Lokalisation

Prädisponierender Faktor	Typische Erreger	Charakteristische Lokalisation
Kongenitale Herzerkrankungen (Rechtslinks-Shunt)	<i>Streptococcus viridans</i> , Streptokokken (insbes. anaerobe), <i>Haemophilus</i> spp.	Multipel, evtl. entsprechend einem Gefäßversorgungsgebiet
Bakterielle Endokarditis	<i>Streptococcus viridans</i> , Enterokokken, <i>Staphylococcus aureus</i> , <i>Candida</i> spp., <i>Aspergillus</i> spp.	–
Bakteriämie (ohne identifizierbare Quelle)	<i>Salmonella</i> spp., <i>Staphylococcus aureus</i> , <i>Listeria monocytogenes</i>	Multiple Abszesse
Pulmonale Infektion (Lungenabszess, Bronchiektasien)	<i>Fusobacterium</i> , aerobe und anaerobe Streptokokken, <i>Bacteroides</i> , <i>Staphylococcus aureus</i> , <i>Enterobacteriaceae</i> , <i>Actinomyces</i> spp., <i>Nocardia asteroides</i>	–
Urogenitaltrakt	<i>Enterobacteriaceae</i>	–
Gastrointestinaltrakt	<i>Staphylococcus aureus</i>	–
Hautinfektion	<i>Enterobacteriaceae</i>	–

Differenzialdiagnosen des Hirnabszesses

- Akute bakterielle Meningitis
- Epidurales oder subdurales Empyem
- Virale Meningoenzephalitis
- Primärer Hirntumor (höhergradige Astrozytome)
- Primäres intrazerebrales Lymphom
- Metastasen eines extrakraniellen Malignoms
- In Resorption befindliches intrazerebrales Hämatom
- Hämorrhagischer venöser Infarkt bei Sinus- bzw. Hirnvenenthrombosen
- Zerebrale Ischämie im subakuten Stadium
- Radioneurose

■ Diagnostik

Diagnostische Methoden der Wahl sind die zerebrale Computertomographie oder die Kernspintomographie. Nach der Phase der Zerebritis zeigt die Formation eines Abszesses mit Bildung einer Bindegewebskapsel eine typische, meist ringförmige Kontrastmittelaufnahme mit perifokalem Ödem und Raumforderung. Parallel zur Beurteilung der zerebralen

Tab. 32.12 Klinisch neurologische Symptomatik beim Hirnabszess

Symptom	Häufigkeit
Kopfschmerzen	70 %
Fieber	50 %
Fokales neurologisches Defizit	50 %
Übelkeit, Erbrechen	20–50 %
Zerebrale Krampfanfälle (häufig fokal beginnend, sekundär generalisiert, aber auch primär generalisiert)	25–45 %
Nackensteifigkeit	25 %
Erhöhter ICP (inkl. Papillenödem)	25 %

Strukturen müssen bei Verdacht auf einen per continuitatem entstandenen Hirnabszess die parameningealen Strukturen (Sinus, Mastoidzellen etc.) genauestens dargestellt werden. Eine HNO-ärztliche und zahnärztliche Konsiliaruntersuchung sind essenziell.

Bei primärem oder sekundärem Hirnabszess zeigen sich in der Bildgebung evtl. Hinweise für eine Schädelosteomyelitis, Knochendefekte oder Frakturen bzw. Operationsresiduen. Ein sekundärer Hirnabszess bedarf weiterführender Diagnostik mit Thoraxröntgenaufnahmen oder Thorax-CT, Ultraschalluntersuchung des Abdomens (evtl. Abdomen-CT), Echokardiographie, kardiologischer, pulmonologischer, internerischer, urologischer und evtl. dermatologischer Untersuchung.

Eine Lumbalpunktion ist bei Patienten mit raumforderndem Hirnabszess kontraindiziert (Einklemmungsgefahr, intraventrikuläre Rupturgefahr), der Liquor cerebrospinalis ist meist nur unspezifisch verändert, daher die Aussagekraft der Liquoruntersuchung wenig hilfreich.

Weiterführende Diagnostik (Tab. 32.13) mit PET oder mit speziellen MR-Techniken (z. B. diffusionsgewichtete MRT) tragen zwar zur Differenzialdiagnose eines Abszesses von anderen Raumforderungen, zur ätiologischen Differenzialdiagnose allerdings nur wenig bei.

Der aus dem Hirnabszess (stereotaktisch) aspirierte Eiter muss sofort gramgefärbt und eine bakteriologische Routinekultur (aerob und anaerob!) angelegt werden. Bei immunkompromittierten Patienten ist eine weitere Kultur auf Pilze und Mykobakterien notwendig.

■ Therapie

Die antibiotische Therapie soll so früh wie möglich, d. h. unmittelbar nach der „Keimgewinnung“ (Aspiration, neurochirurgische Sanierung) initiiert und in ausreichender Dosis nach empirischen Richtlinien ausgewählt werden. Diese empirische antibiotische Therapie richtet sich nach dem zugrunde liegenden Infektionsweg (Tab. 32.14), sie muss gegebenenfalls nach Eintreffen des Antibiotogramms adaptiert, evtl. auch eskaliert oder deeskaliert werden.

■ **Tab. 32.13** Algorithmus des Vorgehens bei einem CT-(MRT-) gesicherten Hirnabszess

Befund	Prozedere
Hirnabszess (> 1 cm Durchmesser), günstig (oberflächlich) gelegen bzw. lebensbedrohliche neurologische Symptomatik	CT-(MRT-)gesteuerte stereotaktische Aspiration + empirische (evtl. schon fokussierte) antibiotische Therapie
Ungünstige Abszesslokalisierung, kleiner Abszessdurchmesser und geringe neurologische Ausfallssymptomatik	Empirische (evtl. fokussierte) antibiotische Therapie
Nachweis eines Fremdkörpers (Knochen) in der posttraumatischen Abszesshöhle	Neurochirurgische Sanierung + empirische (evtl. fokussierte) antibiotische Therapie
Multiple ringförmig anspeichernde Raumforderungen beim Immunkompetenten	CT-gesteuerte stereotaktische Biopsie (evtl. empirische/fokussierte antibiotische Therapie)
Multiple ringförmig anspeichernde Raumforderungen beim Immunsupprimierten	Toxoplasmosespezifische Therapie, bildgebende Kontrollen

■ **Tab. 32.14** Empirische antibiotische Therapie entsprechend dem zugrunde liegenden Infektionsfokus

Infektionsweg	Antimikrobielles Chemotherapeutikum
Per continuitatem	
Otitis media, Mastoiditis, paranasale Sinusitis (nach Drainage)	Drittgenerationscephalosporin (z. B. Ceftazidim, 3 × 2 g i. v.) + Metronidazol (4 × 500 mg i. v.)
Dentogener Fokus, paranasale Sinusitis (nicht drainiert)	Penicillin G (3 × 10 Mio. E. i. v.) + Metronidazol (4 × 500 mg i. v.)
Primäre ZNS-Infektion	
Z. n. penetrierendem Schädel-Hirn-Trauma	Drittgenerationscephalosporin (3 × 2 g i. v. Ceftazidim) + Metronidazol (4 × 500 mg i. v.), evtl. Vancomycin, Linezolid, Fosfomycin

Bei Langzeitintensivpatienten (offenes Schädel-Hirn-Trauma, Schädelbasisfraktur mit Gesichtsschädelfraktur): **Cave** Enterobacteriaceae (ESBL oder Meropenemase-produzierende Erreger), methicillinresistenter *Staphylococcus aureus* (MRSA), *Candida*!

■ **Tab. 32.14** (Fortsetzung)

Infektionsweg	Antimikrobielles Chemotherapeutikum	
Nach lang dauernder Intensivpflichtigkeit	Drittgenerationscephalosporin, Alternative: Meropenem (3 × 2 g i. v.)	
Z. n. neurochirurgischer Operation	Penicillinaseresistentes Antistaphylokokkenpenicillin (Oxacillin, Methicillin [3 × 4 g i. v.] + Metronidazol [4 × 500 mg i. v.]	
Sekundäre ZNS-Infektion		
Hämatogen, Empyem, Lungenabszess	Drittgenerationscephalosporin (Cefotaxim 3 × 2 g i. v.) + Metronidazol (4 × 500 mg i. v.) + evtl. Aminoglykosid, (Amikacin 4 × 500 mg i. v.)	
Urogenitaltrakt	Akut	Cefuroxim oder Trimethoprim-Sulfamethoxazol
	Chronisch	Drittgenerationscephalosporin
Endokarditis	Penicillin G (6 × 5 Mio. E. i. v.) <i>Bei Staphylokokken:</i> Oxacillin, Methicillin <i>Bei methicillinresistenten Staphylokokken:</i> Fosfomycin (3 × 8 g i. v.) + Rifampicin (600–1200 mg i. v.) Alternative: Vancomycin (4 × 500 mg i. v.)	

Bei Langzeitintensivpatienten (offenes Schädel-Hirn-Trauma, Schädelbasisfraktur mit Gesichtsschädelfraktur): **Cave** Enterobacteriaceae (ESBL oder Meropenemase-produzierende Erreger), methicillinresistenter *Staphylococcus aureus* (MRSA), *Candida*!

■ ■ Interdisziplinäre Therapie

Die Indikation für stereotaktische Aspiration bzw. offene neurochirurgische Sanierung ist in ■ Tab. 32.13 dargestellt. Bei obstruktivem Hydrozephalus bzw. Pyozephalus wird eine externe Ventrikeldrainage angelegt. Eine schnellstmögliche Sanierung des initialen Infektionsfokus, der entweder per continuitatem oder im Sinne einer sekundären Infektion zum Hirnabszess geführt hat, ist essenziell und unverzüglich anzustreben.

■ ■ Adjuvante Therapiestrategien

Die Wirksamkeit von Corticosteroiden wurde nie prospektiv untersucht. Bei ICP-Erhöhung kann sie im Einzelfall überlegt werden, wie auch eine kurzdauernde Therapie mit hyperos-

molaren Substanzen sowie eine neurochirurgisch entlastende Intervention. Wache Patienten mit rezidivierenden zerebralen Anfällen werden mit Diphenylhydantoin oder Carbamazepin antikonvulsiv therapiert. Der Stellenwert neuerer Antiepileptika wie z. B. Topiramate oder Levetiracetam nimmt zu, sie sind aber nicht etabliert.

Die Kombination konventioneller Therapien mit hyperbarer Sauerstofftherapie (HBO) wird zwar angewandt, aber immer noch kontrovers diskutiert.

■ Prognose

Bei bis zu 10 % der Patienten werden, typischerweise innerhalb von wenigen Wochen nach Beendigung der antibiotischen Chemotherapie, Rezidive gesehen. Abhängig von der Größe und der Lokalisation der Hirnabszesse zeigen sich bei 10–70 % der Patienten zerebrale Anfälle im Sinne einer Residual epilepsie. Die Letalität beträgt bis zu 10 % und ist direkt proportional der Störung der Bewusstseinslage (■ Tab. 32.15).

Bis zu 70 % sind nach durchschnittlich 5 Jahren zumindest grob neurologisch weitgehend rehabilitiert. Jüngste neuropsychologische Untersuchungen weisen jedoch darauf hin, dass ein breites Spektrum von neuropsychologischen Defiziten – insbesondere einem subkortikalen Muster entsprechend – auch noch nach > 10 Jahren bei der überwiegenden Zahl der Patienten mit einem Hirnabszess bestehen, und zwar teilweise unabhängig von Größe und Lokalisation.

Der vor einiger Zeit publizierte „Imaging Severity Index“ (ISI) unterstützt eine frühzeitige potenzielle Prognoseeinschätzung.

32.2.2 Spinale Abszesse

Die überwiegende Zahl der Abszesse im Spinalkanal sind epidural lokalisiert, typischerweise thorakal und/oder lumbal sowie häufig dorsal dem Rückenmark anliegend. Am häufigsten werden sie im höheren Lebensalter (7. Lebensjahrzehnt) gesehen. Sie erstrecken sich meist über nur wenige Wirbelsegmente, können jedoch in Einzelfällen auch deutlich ausgedehnter sein. In sehr seltenen Fällen werden auch ein spinale subdurale Empyem sowie ein intramedullärer Abszess gesehen. Alle 3 Entitäten können häufig mit einer Spondylitis (= vertebrale Osteomyelitis) vergesellschaftet sein bzw. von einer Spondylitis/Spondylodiszitis den Ausgang nehmen.

Nur in seltenen Fällen wird ein Patient mit einem spinalen Abszess intensivpflichtig, dann zumeist bei Abszessausbreitung in den oberen Zervikalmarkbereich oder bei begleitender Meningitis.

Aus diesem Grund wird dieses komplexe Krankheitsbild nur kurz in Hinblick auf Intensivpflichtigkeit dargestellt. Die scheinbare Zunahme der Inzidenz dürfte eher mit erhöhter Aufmerksamkeit und verbesserter Diagnostik zusammenhängen und nicht eine tatsächliche sein.

■ Ätiologie und Pathogenese

Ventral des Rückenmarks gelegene epidurale Abszesse (auch subdurale Empyeme) haben häufig eine Spondylitis, Spon-

■ **Tab. 32.15** Einfluss der initialen Bewusstseinslage auf die Letalität des Hirnabszesses

Bewusstseinslage	Letalität [%]
Bewusstseinsklar (GCS \geq 14)	0
Somnolent (GCS 10–13)	4
Soporös (GCS 7–9)	59
Komatös (GCS < 7)	82

dyloidiszitis oder Diszitis als Ursache. Dorsal des Myelons gelegene epidurale Abszesse sind Folge eines neurochirurgischen Eingriffes oder hämatogen entstanden. Nur 20 % der spinalen bzw. epiduralen Abszesse finden sich im zervikalen Bereich.

Es gibt eine Reihe allgemeinmedizinischer Erkrankungen, die eine Prädisposition für spinale bzw. epidurale Abszesse darstellen.

Allgemeinmedizinische Erkrankungen, die zur Entwicklung eines spinalen/epiduralen Abszesses prädisponieren

Sekundär

- Alkoholkrankheit mit Leberzirrhose
- Maligne Neoplasien
- Nierenversagen
- Diabetes mellitus
- Intravenöse Drogenabhängigkeit
- Chronisch obstruktive Lungenerkrankung

Per continuitatem

- Retropharyngealer Abszess
- Spondylodiszitis

Primär

- Neurochirurgische oder orthopädische Eingriffe im Bereich der Wirbelsäule/des Rückenmarks

Zwei Drittel aller spinalen Abszesse werden durch *Staphylococcus aureus* verursacht, bis zu 20 % durch aerobe gramnegative Bakterien. Polymikrobielle spinale Abszesse werden bei bis zu 10 % gefunden, bei jedem spinalen Abszess ist jedoch auch *Mycobacterium tuberculosis* (Morbus Pott) in die differenzialdiagnostische Aufarbeitung einzubeziehen, in Einzelfällen werden extrem seltene Bakterien, Pilze oder sogar Helminthen als Auslöser gefunden.

■ Symptomatik

Ein spinaler Abszess wird dann zu einer akuten, potenziell intensivpflichtigen neurologischen Erkrankung, wenn entweder eine Durchwanderungsmeningitis klinisch führend ist oder wenn bei zervikaler Ausbreitung eine Tetraplegie mit Ateminsuffizienz als führendes neurologisches Symptom besteht.

- Die initiale Symptomatik eines spinalen Abszesses ist meist relativ unspezifisch mit schwer zuzuordnenden Rückenschmerzen, Krankheitsgefühl und Fieber.

Die Dauer dieser initialen Symptomatik kann Tage oder Wochen bis Monate betragen. Während diese unspezifischen Symptome Wochen bis sogar Monate persistieren können, kann der Übergang in ein potenziell lebensbedrohliches Krankheitsbild mit akuter hoher Querschnittssymptomatik und/oder Entwicklung einer akuten bakteriellen Meningitis akut bis perakut verlaufen, da weniger der raumfordernde Effekt als sekundär ischämische (arteriitische) oder thrombophlebische (venöse Thrombosen) Phänomene mit sekundärer arterieller und/oder venöser Infarzierung einerseits und lokaler Toxinwirkung andererseits zu einer sehr raschen, auch kompletten Funktionsstörung in der entsprechenden Rückenmarkshöhe führen können. Nur selten ist der raumfordernde Effekt der pathogenetisch entscheidende (und damit auch therapierbare) Faktor.

■ Diagnostik

Bildgebende Verfahren im Sinne eines stufenweisen multimodalen neuroradiologischen Vorgehens sind bei Verdacht auf einen spinalen Abszess essenziell. Das Nativröntgen der Wirbelsäule wird evtl. eine Diszitis/Spondylodiszitis bzw. Spondylitis zeigen. Eine spinale Computertomographie in der appropriaten Höhe mit intravenösem Kontrastmittel visualisiert die spinalen oder auch subduralen Abszesse/Empyeme. Wenn verfügbar, stellt allerdings die MRT die beste bildgebende diagnostische Methode dar. Begleitende paraspinale, paravertebrale Abszesse können mit der MRT und der CT eindeutig identifiziert und vor allem in ihren anatomischen Beziehungen klar dargestellt werden.

Schwierig erscheint die Differenzierung einer tuberkulösen Spondylitis/Spondylodiszitis von einer pyogenen Spondylitis. Einige wesentliche MR-tomographische Parameter zu dieser Differenzierung sind in **Tab. 32.16** aufgeführt. Der Liquor cerebrospinalis zeigt bei klinisch auch eindeutiger Durchwanderungsmeningitis die typischen Zeichen einer bakteriellen Meningitis (► Abschn. 32.1).

Die wichtigsten Differenzialdiagnosen des spinalen Abszesses sind:

- degenerative Bandscheibenveränderungen,
- nichtinfektiöse entzündliche Wirbelsäulenerkrankungen,
- spinale Tuberkulose,
- im Einzelfall eine Querschnittmyelitis oder ein spinaler Tumor bzw. maligne Raumforderung im Wirbelsäulen- oder Rückenmarksbereich.

■ Therapie

Eine akute, progrediente neurologische Symptomatik, die am ehesten (bildgebend) dem raumfordernden Effekt des spinalen Abszesses/Empyems zuzuschreiben ist, erfordert eine unverzügliche notfallmäßige operative Entlastung. Neben der akuten neurologischen Symptomatik lassen Alter > 65 Jahre, MRSA als Ursache und Diabetes mellitus mit hoher Wahr-

■ **Tab. 32.16** MRI-Differenzierung einer tuberkulösen von einer pyogenen Spondylitis

	Tuberkulöse Spondylitis	Pyogene Spondylitis
Lokales und heterogenes Enhancement des Wirbelkörpers	100 %	6 %
Diffuse und homogene Kontrastmittelaufnahme des Wirbelkörpers	0 %	94 %
Intraossäre Abszessformation mit ringförmiger Kontrastmittelaufnahme	79 %	0 %
Intradiskale Abszessbildung mit ringförmiger Kontrastmittelaufnahme	9 %	64 %
Klar umschriebene, definierte paraspinale abnormale Signalintensität	82 %	18 %

scheinlichkeit ein Versagen der konservativen Therapie erwarten. Die schnellstmögliche Einleitung der adäquaten, erregerorientierten antibiotischen Therapie ist essenziell.

Da Staphylokokken in der überwiegenden Mehrzahl der spinalen Abszesse die Erreger sind, wird sich die empirische antimikrobielle Chemotherapie primär an den Staphylokokken zu orientieren haben. *Staphylococcus aureus* (aber auch gramnegative Erreger) sind typisch bei hämatogener Ausbreitung, bei perforierenden Verletzungen, nach neurochirurgischen Eingriffen (auch lokalen Infiltrationen) sowie bei lokaler Ausbreitung von einem Infektionsfokus. Bei hämatogener Streuung muss die empirische antimikrobielle Chemotherapie ein penicillinasefestes Penicillin (z. B. Oxacillin i. v., Floxacillin i. v. 4 × 4 g täglich) oder ein Cephalosporin der ersten Generation (z. B. 3 × 2 g Cefazolin i. v.), am besten in Kombination mit Fosfomycin (3 × 8 g i. v.), enthalten. Alternative Therapeutika sind Vancomycin i. v., Rifampicin i. v. und evtl. Linezolid, diese vor allem bei bereits längerdauernder Hospitalisierung und der Gefahr von multiresistenten/methicillinresistenten Staphylokokken. Bei lokaler Ausbreitung von einem Infektionsfokus, evtl. auch nach neurochirurgischen oder Infiltrationseingriffen (neben Staphylokokken auch gramnegative Erreger!) sollte die obige Therapie mit einem Cephalosporin der dritten Generation und evtl. sogar Metronidazol (4 × 500 mg i. v.) erweitert werden.

Zu den intensivmedizinischen Maßnahmen einer bakteriellen Meningitis sowie dem Management bei hoher spinaler Läsion: ► Abschn. 32.1 und 32.10.

■ Prognose und Verlauf

Wenn die neurologische Ausfallsymptomatik, insbesondere die Querschnittssymptomatik, bereits 2 Tage oder länger besteht, ist nur mehr bei 50 % der Patienten eine Erholungschance gegeben. Eine komplette Paraplegie, vor allem wenn sie als Ausdruck eines vaskulären Geschehens plötzlich aufge-

treten ist, zeigt nur noch minimale neurologische Erholungschancen.

Bei allen spinalen Abszessen zusammengenommen ist zu erwarten, dass sich nur 40 % komplett erholen, 25 % mit einer radikulären oder diskreten Querschnittssymptomatik und 20 % mit einem weitgehend vollständigen Querschnittssyndrom verbleiben. Die Letalität beträgt 10–15 %, insbesondere bei Meningitis, Sepsissyndrom oder intensivmedizinischen Komplikationen.

32.3 Tuberkulose und andere seltene bakterielle Infektionen des Nervensystems

E. Schmutzhard

Weltweit ist die Tuberkulose für 3 Mio. Todesfälle/Jahr verantwortlich, d. h. ca. 30 % aller an Tuberkulose erkrankten Menschen versterben an dieser Infektion. Mykobakterien (*Mycobacterium tuberculosis*) können alle Organsysteme des menschlichen Körpers befallen, 4 % aller mykobakteriellen Infektionen betreffen das zentrale Nervensystem; dies bedeutet, dass weltweit 400.000 Menschen pro Jahr an einer ZNS-Tuberkulose erkranken. In Europa (wie auch in den USA) beträgt die Inzidenz einer ZNS-Tuberkulose jedoch nur 0,1/100.000 Einwohner/Jahr. In den ärmeren sozialen Schichten Europas und der USA, vor allem aber in Afrika und in Asien, ist heute eine ZNS-Tuberkulose zum Teil bei mehr als 50 % der Fälle mit HIV assoziiert. Prädisponierende Faktoren für eine ZNS-Tuberkulose sind HIV-Infektionen, Alkoholkrankheit, Diabetes mellitus, eine zugrundeliegende maligne Erkrankung sowie Cortisontherapie.

32.3.1 Tuberkulose

■ Ätiologie und Pathogenese

Mycobacterium tuberculosis ist für den überwiegenden Teil der ZNS-Tuberkulosen verantwortlich, bei HIV-Patienten können andere Mykobakterien („mycobacteria others than tuberculosis“, MOTT) eine ZNS-Infektion verursachen, bei denen im Rahmen eines „immune reconstitution syndromes“ (IRIS) mit einer akuten Verschlechterung der zentralnervösen Symptomatik zu rechnen ist. Bei 50 % der ZNS-Tuberkulosen besteht eine konkommittierende extrakranielle Tuberkulose. Nur sehr selten ist *Mycobacterium bovis* Ursache einer ZNS-Tuberkulose.

Die durch Tröpfcheninfektion aufgenommenen Mykobakterien vermehren sich intrapulmonal und werden bereits frühzeitig hämatogen ausgestreut. Sie können bereits zu diesem Zeitpunkt den Subarachnoidalraum erreichen und mit einer langen Latenz Ausgangspunkt einer ZNS-Tuberkulose sein.

Mycobacterium tuberculosis ist ein obligat aerobes, nicht sporenbildendes unbewegliches Stäbchen, das sich nicht mit konventioneller Gramfärbung, allerdings mit Ziehl-Neel-

sen-Färbung, Fluorchromfärbung oder Kinyoun-Färbung anfärbt. Die Generationszeit dieser säurefesten Stäbchen ist bis zu 20-mal länger als die anderer Bakterien und beträgt ca. 20 h. Mykobakterielle Kolonien benötigen bis zu 8 Wochen, um auf Löwenstein-Jensen- oder Middlebrook-Medium sichtbar zu wachsen.

Eine ZNS-Tuberkulose ist typischerweise eine Meningitis mit zusätzlicher Affektion des Hirnparenchyms und der intrakraniellen Gefäße. Es findet sich eine vorwiegend basal gelegene granulomatöse Entzündung der Meningen, häufig aggraviert durch ein dickes, geleeartiges Exsudat.

■ Klinik

Eine ZNS-Tuberkulose kann sich als chronische basale Meningitis, mit ZNS-Tuberkulomen, sehr selten als Pachymeningitis sowie assoziiert mit einer Spondylitis präsentieren.

Die Manifestation einer tuberkulösen Meningitis nimmt typischerweise einen subakuten bis chronischen Verlauf, in seltenen Fällen kann sie sich jedoch akut manifestieren. Charakteristischerweise bestehen über Wochen (bis Monate) unspezifische Prodromalsymptome, Krankheitsgefühl, Übelkeit, Kopfschmerzen sowie subfebrile Temperaturen.

Die klassische Trias einer tuberkulösen Meningitis mit

- Hirnnerven neuropathie,
- Vaskulitis mit zerebraler Ischämie sowie
- Hydrozephalus

findet sich nur selten und kann auch oligosymptomatisch bestehen.

Ein Meningismus kann vorhanden sein, ist jedoch nur selten massiv ausgeprägt. Insbesondere ein Hydrozephalus (mit Bewusstseinsstrübung, Koma), aber auch vaskulär ischämische Komplikationen (Halbseitensymptome, Hirnstammsymptome, etc.) führen potenziell zur Intensivpflichtigkeit eines Patienten mit einer ZNS-Tuberkulose.

Tuberkulome, granulomatöse Entzündungsherde, werden in seltenen Fällen durch ihre raumfordernde Wirkung (hintere Schädelgrube), gelegentlich durch Obstruktion der Liquorzirkulation (Hydrocephalus occlusus), häufiger jedoch als Ursache für einen epileptischen Anfall (Status epilepticus) zu einem intensivpflichtigen Krankheitsbild führen.

Symptome einer ZNS-Tuberkulose, die sich für eine Bewusstseinsstörung bis zum Koma verantwortlich zeigen, sind: multiple raumfordernde Prozesse (Tuberkulome), multifokale vaskulär ischämische Läsionen, insbesondere im Bereich der A. basilaris, Hydrocephalus occlusus, evtl. diffuses Hirnödem sowie Zustand nach tonisch-klonisch generalisiertem Anfall bzw. Status epilepticus, sowie – selten – eine akute disseminierte Enzephalomyelitis.

■ Diagnostik

Die Untersuchung des Liquor cerebrospinalis ist für die Diagnose einer chronischen Meningitis unverzichtbar, der Liquor ist typischerweise klar, bei deutlich erhöhtem Eiweiß auch xanthochrom wirkend. Es findet sich eine geringe bis mäßige gemischtzellige, gelegentlich überwiegend lymphozytäre Pleozytose (bis zu 500 Zellen/ μ l), bei akuten Verläufen kann auch

initial eine granulozytäre Pleozytose bestehen. Das Liquoreiweiß ist auf bis zu 500 mg/dl erhöht, exzessive Eiweißwerte (> 1000 mg/dl) werden bei Liquorzirkulationsstörungen gesehen. Die Liquorglucose (bzw. Liquor-/Serum-Glucoseratio) ist bei protrahiertem Verlauf weitgehend normal, bei eher subakuten (akuten) Verläufen gering bis mäßiggradig erniedrigt, sie korreliert mit der Nachweisbarkeit von Erregern im Liquor cerebrospinalis.

Mittels Ziehl-Neelsen-Färbung gelingt der Nachweis von *Mycobacterium tuberculosis* bei 10–25 % der Patienten mit chronischer tuberkulöser Meningitis, bei 30–50 % der Patienten ist eine Liquorkultur positiv. Seriell angelegte Liquorkulturen erhöhen die Ausbeute auf > 50 %. Wenngleich die Ergebnisquote des Nachweises von mykobakterieller DNA (mittels PCR) nicht höher liegt als die der Liquorkultur, ist eine PCR trotzdem indiziert, da die Ergebnisse schon nach 24 h vorliegen. Die „nested-PCR“, insbesondere die MPB-64-PCR, erhöht die Sensitivität auf 90 % – dies bei vergleichbarer Spezifität.

Weitere diagnostische Methoden, die bereits erfolgreich zum Nachweis von Mykobakterien im Sputum eingesetzt wurden, müssen noch auf ihre Tauglichkeit bei einer ZNS-Tuberkulose überprüft werden, die Liquoradenosindeaminase kann als eine solche komplementäre diagnostische Methode mit einer Spezifität von > 90 % und einer Sensitivität von ca. 70 % gewertet werden.

Bei Patienten mit Bewusstseinsstörung und/oder neurologischer Herdsymptomatik muss jeder Lumbalpunktion eine bildgebende Untersuchung vorgeschaltet werden, dies vor allem in Hinblick auf vaskulitisbedingte Ischämien, auf das Vorhandensein einer basal anspeichernden granulomatösen Meningitis sowie in Hinblick auf einen Hydrocephalus occlusus. Bei letzterem ist eine lumbale Liquorgewinnung kontraindiziert, eine evtl. notwendige Liquordrainage erlaubt die Untersuchung des ventrikulären Liquors. Sowohl die typischen Entzündungszeichen als auch der Erregernachweis sind jedoch beim ventrikulären Liquor häufig unspezifisch bzw. nicht erfolgreich.

Eine transkranielle Dopplersonographie erlaubt das frühzeitige Erkennen einer Arteritis sowie deren Monitoring. Ein Tuberkulintest ist nicht notwendig, da häufig falsch positiv oder falsch negativ. In seltenen Fällen kann eine meningeale Biopsie indiziert sein, vor allem zur Abgrenzung eines Tuberkuloms oder einer granulomatösen lokalen Meningitis von einem malignen Tumor (z. B. Lymphom).

In der Bildgebung wurden bei Kindern und Jugendlichen bestimmte computertomographische Kriterien definiert, die in Kombination eine Spezifität von nahezu 100 % und eine Sensitivität von ca. 80–90 % zeigen, bei älteren und alten Patienten mit tuberkulöser Meningitis sind diese radiologischen Parameter häufig deutlich weniger ausgeprägt.

Eine Hyponatriämie, am ehesten im Sinne eines zerebralen „salt wasting syndromes“ (CSW), bedarf engmaschigsten Monitorings der Elektrolyte und resultiert nicht selten in Intensivpflichtigkeit.

Gerinnungsuntersuchungen zeigen nicht selten einen Zustand der Hyperkoagulabilität, möglicherweise mit einem erhöhten Risiko für zerebrale Infarkte assoziiert.

HIV-positive Patienten mit intrakraniellen Tuberkulomen können im Rahmen des „immune reconstitution syndrome“ (IRIS) eine durchaus dramatische klinisch neurologische Verschlechterung erfahren, mit Zunahme der neurologischen Herdsymptomatik und/oder Verschlechterung von epileptischen Anfällen.

■ Therapie

Die Chronizität der ZNS-Tuberkulose erfordert eine ausreichend lange Therapie. Komplikationen, insbesondere Tuberkulome, Hydrozephalus und Vaskulitis können allerdings ein sich rasch veränderndes, sich plötzlich verschlechterndes klinisch neurologisches Bild verursachen, das unverzügliche adjuvante therapeutische Maßnahmen inklusive neurochirurgischer Interventionen und intensivmedizinische Betreuung erforderlich macht.

Der möglichst frühzeitige Beginn einer spezifischen antimikrobiellen Chemotherapie verbessert die Prognose entscheidend.

➤ Die spezifische Chemotherapie einer ZNS-Tuberkulose besteht mindestens in einer Dreifachkombination aus Isoniazid, Rifampicin und Ethambutol.

Bei klinisch bereits fortgeschrittenem Stadium oder bei bildgebend ausgedehnten Befunden wird eine Vierfach-, evtl. Fünffachtherapie empfohlen und die Dreifachkombination mit Pyrazinamid und evtl. Cycloserin ergänzt (■ Tab. 32.17).

Die Dreifachkombination (Vierfach-/Fünffach-Kombination) wird für mindestens 3–6 Monate gegeben, anschließend eine Zweifachkombinationstherapie für weitere 6–9 Monate. Regelmäßige klinisch neurologische Kontrollen, Neuroimaging- und Liquorkontrollen sind essenziell. Intrakranielle Tuberkulome sind ebenfalls primär konservativ zu therapieren, in Einzelfällen nehmen sie unter der spezifischen Chemotherapie an Größe zu, in solchen Fällen ist eine Vier- bis Fünffachkombinationstherapie bis zum bildgebenden Nachweis einer Größenreduktion durchzuführen.

Eine frühzeitige externe Liquordrainage bzw. die Implantation eines ventrikuloperitonealen oder ventrikuloatrialen Shunts verhindert bzw. behandelt die hydrozephalusbedingte ICP-Erhöhung. Die endoskopische Ventrikulostomie (3. Ventrikel) ist im Management eines obstruktiven Hydrozephalus bei Patienten mit tuberkulöser Meningitis meist nicht zielführend. Daneben ist auf ausreichende Ernährung, engmaschigste Elektrolytkontrollen (**ca**ve: SIADH-/CSW-Syndrom) und entsprechenden Elektrolytausgleich Wert zu legen.

Im fortgeschrittenen Stadium einer tuberkulösen Meningitis bzw. bei drohender oder tatsächlicher spinaler Symptomatik ist eine Steroidtherapie (Prednison 1 mg/kgKG) indiziert, wenngleich ein Cochrane-Review [114] zu dem Schluss kommt, dass insbesondere bei HIV-positiven Patienten mit tuberkulöser Meningitis bisher keine Evidenz für eine positive Beeinflussung des Outcomes durch eine Steroidtherapie erbracht werden konnte. Unter INH-Therapie bedarf es einer täglichen Gabe von 50 mg Vitamin B₆ (Pyridoxin).

■ **Tab. 32.17** Chemotherapie der ZNS-Tuberkulose

Medikament	Dosis	Applikation	Nebenwirkungen
Isoniazid	8–10 mg/kgKG/24 h (max. 600 mg/24 h) Einzeldosis	Oral	Periphere Neuropathie (Pyridoxinantagonismus) Sehr selten: Enzephalopathie
Rifampicin	10 mg/kgKG/24 h Einzeldosis	i. v. oder oral	Hepatopathie (selten permanente Leberschädigung) Gastroenteritis
Ethambutol	15–25 mg/kgKG/24 h, aufgeteilt auf 4 Einzeldosen (max. 1600 g/24 h)	Oral	N.-opticus-Schädigung
Pyrazinamid	30 mg/kgKG/24 h in 2 Einzeldosen (max. 2 g/24 h)	Oral	Gastrointestinal Lebertoxizität Arthralgien, Myalgien
Ethionamid	15 mg/kgKG/24 h in 3 Einzeldosen	Oral	Gastrointestinal Lebertoxizität Hyperglykämie bei Diabetikern
Thiacetazone	3 mg/kgKG/24 h in 3 Einzeldosen (max. 150 mg/24 h)	Oral	Keine Nebenwirkungen

Multiresistente Mykobakterien (MDR bzw. XDR) sind – bisher – nur sehr selten als Auslöser einer ZNS-Tuberkulose identifiziert worden, trotzdem sollte diese weltweite Entwicklung auch Neurologen und Intensivneurologen geläufig sein.

■ Prognose

Die Prognose der tuberkulösen Meningitis ist direkt korreliert mit dem Stadium der Erkrankung zum Zeitpunkt des Therapiebeginns. Die Letalität und Langzeitmorbidity liegen bei initial bewusstseinsgetrübten Patienten bei ca. je 30 %. Das heißt, dass nur 30 % der Patienten im fortgeschrittenen Stadium mit bester spezifischer antimykobakterieller Therapie und allen intensivmedizinischen sowie adjuvanten Therapiestrategien ohne wesentliche neurologische Defizite überleben.

Sehr hohes Alter, eine koexistierende milliäre Aussaat sowie extrem hohe Liquoreiweißspiegel und deutlich erniedrigte Liquorglucosespiegel sind zusätzliche Indikatoren einer schlechten Prognose.

32.3.2 Seltene bakterielle Infektionen des Nervensystems

Die in diesem Kapitel aufgelisteten bakteriellen Erreger einer akuten, potenziell intensivpflichtigen Erkrankung des zentralen/peripheren Nervensystems werden in Europa grundsätzlich selten gesehen, präsentieren sich mit unterschiedlichster neurologischer Symptomatik und bedürfen spezifischer diagnostischer Untersuchungstechniken und therapeutischer Strategien.

➤ **Wichtig zu beachten ist, dass neben der direkten invasiven Infektion des ZNS mit Bartonellen, Legionellen, *Mycoplasma* spp. oder *Brucella* spp. auch parainfektöse**

Mechanismen schwere intensivpflichtige Manifestationen verursachen können.

Ein wesentlicher Hinweis sind prädisponierende Faktoren, Anamnese – insbesondere Expositions- und Reiseanamnese – sowie das Vorhandensein von systemischen spezifischen Symptomen bzw. Organmanifestationen (■ Tab. 32.18).

Eine Legionellenpneumonie kann in Einzelfällen von einer Zerebellitis gefolgt sein, bei Immunkompromittierten (insbesondere unter Cortisontherapie) können multiple Granulome und/oder Abszesse durch *Nocardia*-Spezies bedingt sein. Häufig von einer Primärinfektion/Lokalinfektion (pulmonal, zervikofazial) ausgehend, kann sich eine *Actinomyces-israelii*-Infektion per continuitatem ausbreiten und eine Meningitis, vor allem Zerebritis und Hirnabszessbildung verursachen.

32.4 Neuroborreliose und Neurosyphilis

E. Schmutzhard

Neuroborreliose und Neurosyphilis, beides Erkrankungen, die durch Erreger der Familie der *Spirochaetaceae* hervorgerufen werden, sind entzündliche Multisystemerkrankungen, die in einer bestimmten Phase des Krankheitsverlaufes auch das zentrale Nervensystem betreffen können, in den meisten Fällen allerdings keine Intensivpflichtigkeit verursachen.

32.4.1 Neuroborreliose

Die Lymeborreliose ist in weiten Teilen Europas und Nordamerikas endemisch. Die Erreger sind *Borrelia-burgdorferi*

■ Tab. 32.18 Seltene bakterielle Infektionen des ZNS

Krankheit	Erreger	Vorkommen	Vektor/Übertragung	Prädisponierende Faktoren	Inkubationszeit	Neurologische Symptome/Syndrome	Diagnostik	Therapie	Prognose: Letalität in %
Rickettsiosen									
Epidemischer Flecktyphus	<i>Rickettsia prowazekii</i>	Tropen (Höhenlagen)	Laus	–	7–14 Tage	Enzephalitis, Enzephalopathie, Hirnnervenneuritis	Hautbiopsie, PCR, Serologie	Tetracycline, Ciprofloxacin, Chloramphenicol	20%
Endemischer Flecktyphus	<i>R. mooseri</i> , <i>R. typhi</i>	Tropen (Höhenlagen)	Rattenfloh	–	8–12 Tage	Enzephalopathie, Hirnnervenneuritis	Hautbiopsie, PCR, Serologie	s. oben	2–5%
Felsengebirgsfleckfieber	<i>R. rickettsii</i>	Nordamerika	Zecken	–	2–12 Tage	Enzephalitis, Enzephalopathie, Zerebellaritis, Hirnstammenzephalitis, Myelitis	Hautbiopsie, PCR, Serologie	s. oben	15–30%, bei Koma 80%
Tsutsugamushi-Fieber	<i>R. tsutsugamushi</i>	Südostasien, Australien, Pazifische Inseln	Milbenlarven	–	10–14 Tage	Enzephalitis	s. oben	s. oben	5–7%
Coxiellose	<i>Coxiella burnetii</i>	Europa (weltweit)	?	–	?	Enzephalitis, Enzephalopathie	Serologie, PCR	s. oben	?
Ehrlichiose	<i>E. chaffeensis</i> , <i>E. equi</i> oder <i>E. phagocytophila</i>	USA, weltweit	Zecken	–	> 10 Tage	Enzephalitis	PCR, Serologie	s. oben	< 5%
Bartonellose									
Oroyafieber	<i>Bartonella bacilliformis</i>	Südamerika (Anden)	Phlebotomen, (Sandmücken)	–	3–12 Wochen	Enzephalitis, Hirnnervenneuritis, Myelitis, selten: Granulome	PCR, Immunoblot, Serologie	Chloramphenicol, Doxycyclin	Bis 80%
Wohlhühnerfieber	<i>Bartonella quintana</i>	Europa (weltweit)	Laus	Alkoholkrankheit, Skabies	7–30 Tage	Sekundäre Embolie bei Endokarditis	PCR, Serologie	Doxycyclin, Erythromycin	Gut
Katzenkratzerkrankheit	<i>B. henselae</i>	Weltweit	Katzenkontakt	–	3–10 Tage	Endokarditis mit sekundären zerebralen Embolien, bazilläre Angiomatose, Radikulitis, Enzephalitis, (Arteritis)	PCR, Serologie	Trimethoprim-Sulfamethoxazol, Rifampicin, Chloramphenicol, Ciprofloxacin	?

Tab. 32.18 (Fortsetzung)

Krankheit	Erreger	Vorkommen	Vektor/Übertragung	Prädisponierende Faktoren	Inkubationszeit	Neurologische Symptome/Syndrome	Diagnostik	Therapie	Prognose: Letalität in %
Brucellose	<i>Brucella abortus</i> <i>B. m. melitensis</i> , <i>B. suis</i>	Weltweit, Afrika, bes. Mittelmeerländer und vorderer Orient, Mittel- und Südamerika	Genuss von Milch, Milchprodukten und Fleisch	–	Wochen bis Jahre	Akute Neurobrucellose: Meningitis, Enzephalitis, Zerebellitis, Hirnnervenneuritis, Meningovaskulitis, Endokarditis, zerebrale Embolie, Myelitis, Spondylitis Chronische Neurobrucellose: Depressionen, Persönlichkeitsstörungen, psychotische Symptome, Neuros-thenie	Kultur: Liquor, Blut, Knochenmarkaspirat (Spezialmedien erforderlich) Serologie	Kombination aus: Doxycyclin + Streptomycin + Ciprofloxacin für 2 Wochen, gefolgt von: Doxycyclin + Rifampicin (mind. 45 Tage, häufig wesentlich länger notwendig (> 1 Jahr))	> 10% Rezidiv, Letalität < 5%
Mykoplasmeninfektionen	<i>Mycoplasma pneumoniae</i>	Weltweit	Tröpfcheninfektion	Atypische Pneumonie	3–30 Tage (nach Beginn der Pneumonie)	Meningitis, Enzephalitis, Hirnnervenneuritis, Myelitis, Vaskulitis, postinfektiöse Leukenzephalitis (ADEM), Polyradikulitis	Kultur, Serologie, PCR	Tetryzykline, Makrolidantibiotika, Chloramphenicol Postinfektiöse Symptomatik: Plasmapherese, Immunglobuline, Steroide	?
Whipple-Erkrankung des ZNS	<i>Tropheryma whippelii</i>	Weltweit	Orale Aufnahme (Wasser, Erde)	Gastrointestinale Symptomatik	?	Demenzielles Syndrom, Ophthalmoplegie, Myoklonien, okulomastikatorische Myorhythmien, hypothalamische Symptomatik Selten: Myelitis, Meningitis, Radikulitis, Myositis Häufig: psychiatrische Symptome	PCR, Kultur, PAS-Färbung (Dünndarm-, Hirnbiopsie)	Kombination von Penicillin G + Streptomycin für 2 Wochen, gefolgt von Trimethoprim-Sulfamethoxazol (> 1–bis 2 Jahre) Eventuell: Kombination von Doxycyclin 200 mg und Hydroxychloroquin (3 × 200 mg/Tag)	Prognose: häufig rapider Verlauf

ri-Genuspecies; die menschenpathogenen Genuspecies sind: *B. burgdorferi sensu stricto*, *B. garinii*, *B. afzelii*, *B. spielmanii* und evtl. *B. pacifica*. Sie unterscheiden sich in ihrem regionalen Vorkommen sowie in ihrer Organotropie: *B. afzelii* typischerweise die Haut, *B. garinii* das Nervensystem involvierend, *B. b. sensu stricto* weist keine typische Organotropie auf.

Die Vektoren sind Schildzecken, in Europa meistens *Ixodes rhizinus* (gemeiner Holzbock). Bis zu 30 % der Zecken sind *Borrelia-burgdorferi*-übertragend. Die saisonale Aktivität der Zecken bestimmt auch das Infektionsrisiko.

■ Ätiologie und Pathogenese

Die Übertragung erfolgt durch einen Zeckenstich, nicht nur die adulten Zecken, sondern auch Lymphen und Larven sind dazu in der Lage. Nach einer initial lokalen Ausbreitung kommt es frühzeitig zu einer hämatogenen Disseminierung und zu einer Penetration der Blut-Hirn-Schranke. Der durch die Borrelien induzierte Entzündungsprozess geht mit einer Aktivierung der Zytokinkaskade, aber auch mit erregerassoziierten und -getriggerten Autoimmunmechanismen einher.

■ Symptomatik

Die lokale Infektion (Erythema migrans) sowie die frühe Disseminierung bedingen nie eine lebensbedrohliche, intensivpflichtige Erkrankung. Die potenziell intensivpflichtige Symptomatik wird evtl. durch eine Myokarditis, Meningovaskulitis, in sehr seltenen Einzelfällen durch Myelitis und Polyradikuloneuritis hervorgerufen.

Der überwiegende Prozentsatz der Neuroborreliosen verläuft im Sinne der klassischen Trias (Bannwarth-Garin-Bujadoux-Syndrom):

- Meningitis,
- Radikulitis/Radikuloneuritis,
- Hirnnervenneuritis.

Das Bannwarth-Garin-Bujadoux-Syndrom bedarf keiner intensivpflichtigen diagnostischen oder therapeutischen Strategien. Von den Hirnnerven ist sehr häufig der N. facialis – häufig auch bilateral – betroffen. Eine Myositis sowie die chronische Borrelien-Enzephalomyelitis und die eine Acrodermatitis chronica atrophicans begleitende Polyneuropathie nehmen ebenfalls nie einen intensivpflichtigen Verlauf.

Bei atypischen oder seltenen Krankheitsbildern und positiver Serologie ist immer an eine Koinzidenz einer früher durchgemachten Borreliose/Neuroborreliose und an aktuell andere entzündliche ZNS-Erkrankungen zu denken.

■ Diagnostik

Die klinische Diagnose einer klassischen Trias ist – bei entzündlichem Liquor – weitestgehend pathognomonisch. Der Liquor cerebrospinalis zeigt eine lymphoplasmazelluläre milde bis mäßige Pleozytose, eine deutliche Eiweißerhöhung, (in den meisten Fällen IgG, IgM und IgA). Der Nachweis der intrathekalen spezifischen Antikörperproduktion beweist die Diagnose „Neuroborreliose“.

Der direkte Erregernachweis gelingt aus dem Liquor nur sehr selten, auch die PCR konnte sich für die Diagnostik der

Neuroborreliose noch nicht etablieren. In den Einzelfällen einer parallel zur Neuroborreliose bestehenden Erythema migrans kann eine PCR aus einer Hautbiopsie diagnostisch sein.

Grundsätzlich sind folgende Labormethoden für die Diagnostik einer akuten Neuroborreliose derzeit (noch) nicht geeignet: Antigennachweis aus Körperflüssigkeiten, PCR aus Serum und Urin, Lymphozytentransformationstest (LTT) und der sog. „visual contrast sensitivity“-Test (VCS-Test, Graustufentest).

Die Kernspintomographie sowie elektrophysiologische Techniken sind als adjuvante diagnostische Strategien durchaus brauchbar, jedoch wenig spezifisch.

■ Therapie

Die Behandlung einer disseminierten bzw. späten Neuroborreliose erfolgt mit Ceftriaxon (1. Tag 4g, dann 2g/24h über mindestens 2 Wochen, i.v.). Alternativen sind Cefotaxim (3 × 2g täglich über 2 Wochen) oder Doxycyclin (2 × 100 mg täglich p.o., über 14–21 Tage).

Die akute Schmerzsymptomatik der klassischen Trias der Neuroborreliose bildet sich sehr rasch zurück, bestehende Paresen brauchen sehr viel länger zur Rückbildung. Während sich die Entzündungszeichen im Liquor cerebrospinalis innerhalb von 2–4 Wochen weitestgehend normalisieren, ändert sich der serologische Befund häufig nur sehr langsam bzw. überhaupt nicht; d. h. eine Serodiagnostik zur Therapie- und Verlaufskontrolle ist nicht geeignet, da die nichtprotektiven Antikörper persistieren.

■ Prognose

Ein frühzeitiger Therapiebeginn ist für eine günstige Prognose essenziell. Bereits eingetretene zerebrovaskuläre Folgen einer Myokarditis mit sekundärer Embolisierung bzw. einer Meningovaskulitis entsprechen in ihrer Prognose anderen zerebrovaskulären Ischämien.

Eine sehr häufig gesehene Jarisch-Herxheimer-Reaktion kann in Einzelfällen eine akute, potenziell lebensbedrohliche Symptomatik verursachen und eine Intensivpflichtigkeit bedingen. Die ersten intravenösen Antibiotikaapplikationen sollten immer unter stationären Beobachtungsbedingungen durchgeführt werden.

32.4.2 Neurosyphilis

■ Symptomatik

Die im zweiten Stadium gelegentlich beobachtete meningovaskulitische Symptomatik einer *Treponema-pallidum*-Infektion kann ebenso im Einzelfall eine intensivmedizinische Überwachung oder Betreuung erforderlich machen wie die sehr seltene Polyradikuloneuritis des Sekundärstadiums.

Tertiäre Verlaufsformen der Syphilis (Tabes dorsalis und progressive Paralyse) werden nur noch sehr selten gesehen und können in Einzelfällen auch intensivpflichtige Symptome bzw. Syndrome verursachen. Neben der Jarisch-Herxheimer-Reaktion, die in diesem Krankheitsstadium nur bei 1–2 %

zu erwarten ist, kann eine intensivepflichtige Situation bewirkt werden durch statusartige epileptische Anfallsmanifestation oder ein passageres enzephalitisches Krankheitsbild bei der progressiven Paralyse sowie die sog. Oblongata-Krise (abdominelle Schmerzen, Tachykardie, Bewusstseinsstörung, Atemstörung bis Atemstillstand), die in früheren Jahren gelegentlich die unmittelbare Todesursache eines Patienten mit Tabes dorsalis war und deren Pathomechanismus unbekannt ist.

■ Diagnostik

Die Serodiagnostik mit den spezifischen antitreponemalen Antikörpertests, FTA-ABS und TPHA sowie die IgM-erfassenden Verfahren (T.p.-IgM-Elisa, 19S- (IgM)-FTA-ABS-Test) sind von den unspezifischen Testmethoden (VDRL etc.) abzugrenzen.

Zur definitiven Diagnose bedarf es des positiven Ausfalls spezifischer Tests. Der Liquor cerebrospinalis zeigt in der überwiegenden Zahl der Fälle eine intrathekale IgM-Produktion, gelegentlich auch eine intrathekale IgG- und IgA-Produktion. Bei progressiver Paralyse findet sich fast immer eine Liquorpleozytose, während dies bei Tabes dorsalis nur in 50–75 % der Fälle gesehen wird. Eine Meningovaskulitis zeigt ebenfalls in den meisten Fällen eine Pleozytose. Das Gesamtprotein sowie eine intrathekale IgG- (häufig auch IgM- und IgA-)Produktion ergänzen den Liquorbefund. Die Pleozytose ist häufig lymphozytär, aber auch ein lymphoplasmazelluläres Bild wird gesehen.

Bildgebende Befunde (zerebrale CT- oder MR-Untersuchung) zeigen unspezifische Veränderungen im Sinne einer Arteriitis oder zerebraler Ischämie oder auch unspezifische Läsionen in der weißen Substanz.

■ Therapie

Jede Form einer Neurosyphilis wird mit hoch dosiertem Penicillin G (z. B. 3×10 Mio. E. täglich) über mindestens 2 Wochen behandelt. Drittgenerationscephalosporine sowie Doxycyclin sind Alternativen (z. B. bei β -Lactam-Allergien).

■ Prognose

Während die meningitische Symptomatik unter antibiotischer Therapie abklingt, entspricht die Prognose von vaskulitisch bedingten Hirninfarkten der Prognose anderer zerebrovaskulärer Ischämien. Eine komplette Remission ist im Tertiärstadium in den meisten Fällen nicht mehr zu erreichen.

32.5 Akute Virusinfektionen des ZNS

U. Meyding-Lamadé, C. Schranz

In moderaten Klimazonen sieht man eine signifikante Häufung insbesondere in den Sommer- und Herbstmonaten, was das saisonale Vorherrschen von Enteroviren und Arboviren, den Hauptverursachern der sog. aseptischen Meningitiden, widerspiegelt. Enteroviren stellen hierbei bis zu 90 % der Erreger. Zu dieser Gattung werden Picornaviren (Coxsackie-

Echo-, Polioviren sowie humane Enteroviren 68 und 71) hinzugezählt.

Im Liquor findet sich eine leichte Pleozytose (25–500 Zellen/ μ l), hierbei kann in der Frühphase ein granulozytäres Zellbild dem dann charakteristischen lymphozytären Zellbild vorangehen.

Das wichtigste Kriterium bei der Differenzialdiagnose ist der Ausschluss nichtviraler Ursachen, wie z. B. bakterielle Meningitiden, parameningeale Infektionen, infektiöse Meningitiden durch anderweitige Erreger (Tuberkulose, Pilze, Parasiten) sowie neoplastische Meningitiden und nichtinfektiös entzündliche Erkrankungen (z. B. Sarkoidose, M. Behcet).

Zu einer Beteiligung des Hirnparenchyms (Meningoenzephalitis) kommt es selten, allerdings erfordert dieses Krankheitsbild häufig eine intensivmedizinische Behandlung, rasche Diagnostik und Therapie. Der Krankheitsverlauf ist meist zweigipflig mit einem Prodromalstadium aus Fieber, Kopfschmerz und Allgemeinsymptomen. In der Folge entwickeln sich Bewusstseinsstörungen, fokal-neurologische Ausfälle und nicht selten epileptische Anfälle. Auch eine spinale und radikuläre Beteiligung sind möglich (Enzephalomyeloradikulitis). In einer klinischen Auswertung waren bei den Patienten mit Virusenzephalitis zum Aufnahmezeitpunkt vorwiegend Fieber (92 %) und neuropsychologische Störungen (Wesensänderung 85 %, Aphasie 76 %), seltener motorische Ausfälle (Hemiparese 38 %) nachweisbar [193]. Die virale Enzephalitis wird bis zu 60 % von Viren aus der Herpesfamilie (HSV-1/2, VZV) ausgelöst, wobei nach wie vor die HSV-1-Enzephalitis klinisch am bedeutsamsten ist, auch wenn die Letalität mit einer frühzeitigen Aciclovir-Therapie deutlich (auf 20 %) gesenkt werden konnte. In vielen Fällen (ca. 2/3) kann kein eindeutiger Auslöser identifiziert werden, Autoimmunenzephalitiden und seltene Erreger sind hier mögliche Differenzialdiagnosen [152].

Bei viralem Befall des Myelons sind häufig Coxsackie-A- und -B-, ECHO-, Varizella-Zoster- und FSME-Viren beteiligt. Das humane T-Zell-lymphotrope Virus (HTLV-1) ist Auslöser der tropischen spastischen Paraparese/HTLV-1-assoziierten Myelitis und sollte bei Migranten und zurückliegender Reisetätigkeit bedacht werden. Differenzialdiagnostisch kommen bei der direkten viral bedingten Myelitis parainfektiose und immunvermittelte Pathomechanismen in Frage. Hier helfen anamnestiche Hinweise über den zeitlichen Verlauf sowie der Erregernachweis. Die Entwicklung neuer neuroradiologischer und molekularbiologischer Methoden brachte erhebliche Fortschritte für die frühzeitige Identifizierung von ZNS-Infektionen und das Monitoring des Therapieeffekts. Auch nimmt die Zahl antiviraler Substanzen stetig zu, jedoch gibt es weiterhin virale Enzephalitiden, die aufgrund mangelnder spezifischer Therapien oder vorbeugender Impfungen letal enden.

■ Ätiologie und Pathogenese

Zu den häufigsten Erregern viraler akuter Meningoenzephalitiden zählen in Europa Enteroviren, gefolgt von Arboviren (diverse Alpha-, Flavi-, und Bunyaviren). Darüber hinaus kommen auch Masern-, Mumps-, Epstein-Barr-Viren (EBV), humane immunodefiziente Viren (HIV) und „lymphocytic

choriomeningitis“-Viren (LCMV) in diesem Zusammenhang vor [178].

Die Infektion erfolgt meist im Rahmen eines systemischen Virusinfekts.

Die Erreger erreichen das ZNS über eine hämatogene Ausbreitung (wie z. B. CMV, EBV, Togaviren) oder über eine neurale ZNS-Invasion (HSV, Tollwut, Polio). Das Ausmaß der viralen ZNS-Infektion hängt hauptsächlich vom Erregertyp und der Immunkompetenz des Patienten ab. Aber auch bestimmte genetische Mutationen scheinen das Infektionsrisiko zu beeinflussen [156].

Bei Immundefizienten treten gehäuft akute Virusinfektionen und hierbei gelegentlich ZNS-Manifestationen auf:

- Zytomegalievirus- (CMV-)Retinitis und -Enzephalitis (3%),
- Varizella-Zoster-Virus- (VZV-)Enzephalitis (5%),
- HSV (4%),
- progressive multifokale Leukenzephalopathie (PML) im Rahmen einer HIV-Infektion (2%), zunehmende Bedeutung auch im Zusammenhang mit Antikörpertherapie/Biologika (z. B. Natalizumab, Rituximab, Efalizumab).

Für eine virale Genese eines akut oder subakut entwickelnden ZNS-Prozesses sollten folgende Argumente in Betracht gezogen werden: Epidemien (Mumps, Masern, VZV, Polio), Insektenstich (Arboviren) oder Tierbiss (Rabies), Immunsuppression oder Behandlung mit Blut- oder Blutprodukten sowie vorhergehende Auslandsaufenthalte. Saisonale Erkrankungshäufigkeiten ermöglichen eine weitere Eingrenzung häufig auftretender Virusinfektionen, so z. B. treten Arbovirus- und Enterovirus-Infektionen vermehrt im Sommer und vor allem Mumps- und LCMV-Infektionen im Winter auf.

Bei Aufenthalten in Südostasien kommen insbesondere in Betracht: die japanische Enzephalitis (JE) und das Nipah-Virus (Paramyxovirus), in Zentral- und Westafrika an das Ebola-Virus und in Nordamerika an das West-Nil-Virus (WNV), das St.-Louis-Enzephalitis-Virus, das California-Enzephalitis-Virus oder die Toga-Virus-Enzephalitis.

Eine Übersicht der diversen viralen (Meningo)Enzephalitiden findet sich ■ Tab. 32.19.

■ Symptomatik

Die klinischen Symptome einer viralen Meningoenzephalitis sind meist diagnostisch wegweisend, jedoch nicht spezifisch. In bis zu 60 % der Fälle geht einer akuten viralen Meningoenzephalitis ein Prodromalstadium voraus, häufig in Form allgemeiner Abgeschlagenheit, grippeähnlicher oder gastrointestinaler Beschwerden. In vielen Fällen setzen die Symptome akut aus voller Gesundheit ein und erreichen bereits am ersten Tag ihren Höhepunkt.

Die **Leitsymptome** der Enzephalitis sind neben Fieber (70 %) und Kopfschmerzen Bewusstseinsstörungen (Somnolenz, Koma), Verhaltensauffälligkeiten (Desorientiertheit, Psychosen) sowie der Nachweis von fokalen oder disseminierten neurologischen Symptomen (Halbseitensymptome, Dysphasien/Aphasien und Hirnstamm-/Kleinhirnstörung jeweils 20 %, epileptische Anfälle 50 %).

Oft fällt in der neurologischen Untersuchung eine begleitende meningeale Reizung (ca. 60 %) als Zeichen der Meningoenzephalitis auf. Hautveränderungen können Hinweise auf eine Masern-, Röteln- oder Varizella-Zoster-Infektion geben.

- Die meningeale Reizung und die erhöhte Temperatur können bei Säuglingen, immunkompromittierten Patienten oder älteren Menschen fehlen.

Die Symptomatik hängt von der Lokalisation und dem Entwicklungstempo des entzündlichen Prozesses ab. Die Enteroviren führen z. B. zu einem Befall des Hirnstamms mit dem klinischen Bild einer Rhombenzephalitis; das Herpes-simplex-Virus (HSV) betrifft dagegen vor allem die Temporalappen.

Bei schwerem Verlauf kann es innerhalb weniger Tage zum Tod durch Folgen einer zytotoxischen Hirnschwellung mit konsekutiv erhöhtem intrakraniell Druck kommen.

■ Diagnostik

Die Diagnostik stützt sich auf Liquoranalyse, Serologie, CCT/MRT sowie EEG.

Die frühe Diagnosestellung und der frühzeitige Therapiebeginn sind gerade bei der HSV-Enzephalitis entscheidend für die Prognose (■ Tab. 32.19).

Eine akute virale Enzephalitis sollte gegenüber einer Enzephalopathie, die durch eine Vielzahl nichtinfektiöser Ursachen eine virale Enzephalitis vortäuschen kann, sicher abgegrenzt werden. Dabei kann die Enzephalopathie durch metabolische Veränderungen wie Leberinsuffizienz, Niereninsuffizienz, diabetisches Koma, mitochondriale Zytopathien, Anoxie/zerebrale Ischämie, systemische Infektionen, Intoxikationen, paraneoplastische Störungen, maligne Hypertonie, nichtkonvulsiven Status sowie bestimmte Nährstoffdefizite bedingt sein.

Die Anamnese ist hierbei wie bei allen Erkrankungen unerlässlich und sollte auch eine Reiseanamnese beinhalten. Bei klinischer Konstellation von Kopfschmerzen, Fieber und Bewusstseinsstörung in Kombination mit potenziell fokalen neurologischen Ausfällen (z. B. Krampfanfälle) muss sofort an eine virale Enzephalitis gedacht werden, wobei z. B. ein abrupter Beginn mit schneller Progredienz durch HSV-1 und Erkrankungen mit biphasischen Verläufen eher durch Enteroviren bedingt sind.

Differenzialdiagnostisch treten verstärkt Autoimmunerkrankungen in den Vordergrund, nachdem auf dem Gebiet der Antikörperspezifizierungen enorme Fortschritte erzielt wurden (z. B. NMDA-Rezeptor-Antikörper, VGKC-Antikörper). Auch kommt eine akut disseminierte Enzephalomyelitis (ADEM) infrage, bei der sich häufig eine vorangegangene Impfung findet [178].

- Gibt die klinische Konstellation Hinweise auf eine Enzephalitis, muss sofort eine empirische antivirale Therapie begonnen werden.

Tab. 32.19 Häufige akute virale (Meningo)Enzephalitiden

Viren	Neurologische Manifestation	Klinische Besonderheiten	Diagnostik (1. und 2. Wahl)	Verlauf
Adenoviren	M, ME	Fieber, akute Pharyngitis, Konjunktivitis, epidemische Keratokonjunktivitis, atypische Pneumonie	1. Serologie 2. Erregerisolation	Gelegentlich schwerer Verlauf bei Kleinkindern und Immunsupprimierten
Arboviren				
FSME	M (25%) ME (75%) nach Zeckenbiss	Neurologische Besonderheiten bei 10% der Infizierten, biphasischer Verlauf	1. AI 2. RNA-PCR	Letalität 0,8–2%, gelegentlich schwerer, polioähnlicher Verlauf
Reisekrankheiten: Eastern Equine Encephalitis (EEE) West-Nil-Virus-Enzephalitis Japanische Enzephalitis St.-Louis-Enzephalitis etc.				
Arenaviren				
LCM-Virus (lymphozytäre Choriomeningitis)	ME, MM (Übertragung durch Nager)	Langes Prodromalstadium mit Müdigkeit, Rücken- und Muskelschmerzen	1. PCR 2. Serologie	Gelegentlich schwere Verläufe, Letalität 2,5%
Herpesviren				
HSV-1	M, ME	Typische fokale Enzephalitis mit Befall des Temporallappens	1. PCR 2. AI	Letalität 80%, seit Möglichkeit der antiviralen Behandlung < 20%, jedoch häufig Residualschäden
Varizella-Zoster-Virus (VZV)	ME Zerebellitis Vaskulitis	Meist 1–2 Wochen nach Windpockeninfektion, Zoster ophthalmicus	1. PCR 2. AI	Letalität 5–10%, Residualschäden in 20% der Fälle
	Zosterganglionitis Zosterradikulitis Selten Zostermyelitis	Herpes-Zoster-Exanthem		Postherpetische Neuralgie in 10%, häufig bei Älteren
Epstein-Barr-Virus (EBV)	M, ME (Hirnstammenzephalitis, Zerebellitis, Polyneuritis)	Mononucleosis infectiosa (Pfeiffer-Drüsenfieber)	1. PCR 2. Serologie	Meist gutartig, Letalität 2–5%
Zytomegalievirus (CMV)	ME, Myelitis (oft Reaktivierung nach Immunsuppression oder Knochenmarktransplantation, Polyneuritis)	50–60% der Bevölkerung seropositiv, manchmal mit Hepatitis, Myokarditis, Pneumonie	1. PCR 2. AI und Antigennachweis im Blut	Schwere Verläufe bei Immunsupprimierten, Auftreten mit (CMV-Pneumonie, -Kolitis, -Retinitis) oder ohne systemischen Befall
Myxoviren				
Influenza-A- und -B-Virus	ME Parainfektöse EM	Grippe, Bronchitis, Pneumonie, Myalgie, Exanthem	1. Serologie 2. PCR	Meist gutartiger Verlauf, Letalität 10%
Mumpsvirus	M, ME	Gelegentlich Meningitis; vorher Parotitis, Orchitis, Pankreatitis, Oophoritis	1. PCR 2. AI	ME: sehr selten M: nach 2–4 Wochen typ. Auftreten von Parotitis

AI Antikörperindex, EM Enzephalomyelitis, M Meningitis, ME Meningoenzephalitis, MM Meningoenzephalomyelitis.

Tab. 32.19 (Fortsetzung)

Viren	Neurologische Manifestation	Klinische Besonderheiten	Diagnostik (1. und 2. Wahl)	Verlauf
Masernvirus	Parainfektöse Enzephalitis, SSPE (► Abschn. 32.6)	2.–5. Tag nach makulopapulösem Exanthem, manchmal Bronchopneumonie	1. PCR 2. AI	Meist gutartiger Verlauf, aber auch schwere Krankheitsbilder möglich (Letalität 10–20%, Defektheilung 50%)
Enteroviren				
Coxsackie-A-Virus	M, selten ME	Herpangina, Sommergrippe	1. PCR, Serologie 2. Erregerisolation	?
Poliomyelitis-Virus Typ 1–3	Poliomyelitis	Biphasischer Verlauf mit katarrhalischer Vorphase und paralytisch-meningitischem Stadium	1. PCR, Serologie 2. Erregerisolation	Letalität 10%, Restpararesen bei ca. 30%
Echo-Viren	M, ME	Gastroenteritis, Konjunktivitis, Exanthem, gelegentlich Leberbeteiligung	1. PCR 2. Serologie	Vorwiegend gutartige Verläufe
Pockenvirus	EM, meist parainfektös	Zyklischer Verlauf mit Initialstadium (Fieber, Exanthem) und Eruptionsuppurationsstadium	1. PCR, Serologie 2. Erregerisolation	Zerebrale Beteiligung 2,7%
Röteln (Rubella-Virus)	Parainfektöse EM	Rötelnexanthem, nuchale Lymphadenopathie	1. AI 2. PCR	Gute Prognose, Letalität 8%
Rhabdoviren	Tollwut, Lyssa-Enzephalitis	Prodromalstadium mit Kopfschmerz, Fieber, Exzitationsstadium mit Erregungszuständen, paralytisches Stadium und Tod	1. PCR 2. Abklatschpräparat der Kornea	Letalität 100%

AI Antikörperindex, EM Enzephalomyelitis, M Meningitis, ME Meningoenzephalitis, MM Meningoenzephalomyelitis.

➤ Wenn keine eindeutige Abgrenzung gegenüber einer bakteriellen Ursache möglich ist, wird die zusätzliche empirische Antibiose bis zur diagnostischen Sicherheit empfohlen.

■ ■ Allgemeine Blutuntersuchungen

Bei viralen Infektionen des ZNS zeigen die Blutuntersuchungen entweder einen Normalbefund oder geringfügig veränderte Entzündungsparameter. Typisch ist eine relative Lymphozytose bei normalen, leicht erhöhten oder sogar erniedrigten Gesamtleukozytenzahlen. Ein normwertiges Procalcitonin (< 0,5 ng/ml) kann zur Abgrenzung gegenüber einer bakteriellen Ursache herangezogen werden, da es bei bakteriellen ZNS-Infektionen praktisch immer erhöht ist [202].

■ ■ Liquordiagnostik

Die Liquoruntersuchung muss bei allen Patienten mit Verdacht auf eine virale Enzephalitis durchgeführt werden, wenn

keine Kontraindikationen (erhöhter intrakranieller Druck, relevante Gerinnungsstörung) vorliegen [161, 196].

Der Liquorbefund zeigt:

- Geringe bis mäßige Zellzahlerhöhung: 20–1500/μl (selten bis 3000). **Cave:** auch normale Zellzahlen können vorkommen.
- Zytologie: vorwiegend lymphozytäre Pleozytose, initial oft granulozytäres Zellbild, bei der Kontrollpunktion nach 24–72 h sollte jedoch eine lymphozytäre Pleozytose vorliegen. Eine Persistenz der polymorphkernigen Pleozytose muss an eine bakterielle oder parameningeale Infektion denken lassen (Ausnahme: bestimmte Echoviren, WNV; [173, 174]).
- Leicht erhöhtes Gesamteiweiß: < 150 mg/l (selten bis 500 mg/dl). **Cave:** in 40 % der Fälle keine Eiweißerhöhung.
- Glucose bzw. Laktat: > 60 (L/S in %) bzw. < 4 mmol/l.

Die Liquorbefunde einer akuten Virusenzephalitis sind typisch, aber nicht spezifisch und können gelegentlich auch bei folgenden Erkrankungen gefunden werden:

- parainfektöse Enzephalomyelitis,
- unbehandelte bakterielle Meningitiden,
- parasitäre ZNS-Infektionen,
- Frühstadium der TBC- oder Pilzmeningitis,
- parameningeale Infektionen (Abszess, Empyem).

■ ■ Liquor-PCR

Mit der Liquorpolymerasekettenreaktion (PCR) können Genombestandteile diverser Erreger – wie z. B. HSV-1, -2, EBV, CMV, VZV, Flavi- und Enteroviren, JC-Virus – nachgewiesen werden; dieses Verfahren bildet den Goldstandard in der Diagnostik der Virusenzephalitiden. Es kann schnell durchgeführt werden, wobei die Ergebnisse bereits nach ca. 24h vorliegen. Neuere Studien der HSV-Enzephalitis haben gezeigt, dass die Sensitivität (ca. 98%) und die Spezifität (ca. 94%) der Liquor-PCR gleich oder sogar besser als die der Hirnbiopsie ist [173].

Dennoch ist die PCR meist nicht rund um die Uhr erhältlich, sodass in der Akutsituation auch ohne PCR-Ergebnis allein bei klinischem bei Verdacht probatorisch antiviral behandelt werden muss.

➤ **Eine negative HSV-Liquor-PCR eines Patienten mit klinischem und labortechnisch hohem Verdacht reduziert zwar die Wahrscheinlichkeit, schließt aber damit eine Enzephalitis nie aus!**

■ ■ Erregerspezifische Antikörperdiagnostik

Durch Berechnung des Antikörperindex (AI) kann eine intrathekale Antikörperproduktion festgestellt werden. Hierbei wird der erregerspezifische Antikörperquotient mit dem jeweiligen Gesamtimmunglobulinquotienten in Beziehung gesetzt.

Ein AI > 1,5 zeigt eine intrathekale Antikörpersynthese an [189]. Die intrathekale Antikörpersynthese entwickelt sich meist gegen Ende der 1. Erkrankungswoche. Da aber auch in der Spätphase neuroviraler Erkrankungen intrathekale Antikörper gebildet werden können („Liquornarbe“), ist allein aufgrund des Antikörperindex keine eindeutige Aussage zu Akuität und Floridität der Infektion zu machen.

■ ■ Neuroradiologie

Die Bildgebung (CCT, cMRT) bei einer vermuteten viralen Meningoenzephalitis dient dem Ausschluss von erhöhtem Hirndruck vor Liquorpunktion, dem Nachweis entzündlicher Veränderungen und der Abgrenzung gegenüber potenziellen Differenzialdiagnosen. Sofern möglich, sollte primär eine cMRT durchgeführt werden, da dessen Aussagekraft deutlich höher ist. Allerdings zeigt sich bei bis zu 10% liquorchemisch nachgewiesener HSV-Enzephalitisfälle ein unauffälliger kranialer Computertomographie- oder Magnetresonanztomographiebefund.

Die MRT kann das Ausmaß des entzündlichen Prozesses aufzeigen und durch typische Befunde auf bestimmte Erreger hinweisen:

- temporale Marklagerveränderungen bei HSV-Enzephalitis,
- thalamische Blutungen bei japanischer Enzephalitis,
- T2-gewichtete hyperintense Läsionen im Ncl. dentatus des Zerebellums, Hirnstamm bei Enterovirus-71-Enzephalitis,
- multiple Marklagerläsionen (inklusive der U-Fasern) bei PML.

Wichtig ist die Bildgebung zum Monitoring bei erhöhtem ICP bzw. zur Indikationsstellung für eine externe Ventrikeldrainage.

■ ■ EEG

Das EEG kann in der Anfangsphase der Infektion Hinweise auf eine enzephalitische Beteiligung geben, bevor sich in der Bildgebung parenchymatöse Veränderungen nachweisen lassen. Typische, aber nicht spezifische Befunde finden sich bei der Herpesenzephalitis in Form von PLEDs (periodisch lateralisierte epileptiforme Entladungen). In der Akutphase korreliert das Ausmaß der EEG-Veränderungen mit der Prognose [200].

■ Differenzialdiagnosen

- Vaskuläre Erkrankungen (Vaskulitis, zerebraler Infarkt, Sinus/-Venenthrombose)
- Abszess und Empyem
- Pilzinfektionen (Kandidose, Kryptokokkose, Aspergillose)
- Parasitäre Infektionen (Malaria, Toxoplasmose, Trypanosomiasis, Trichinose, Neurozystizerkose)
- Rickettsielle Infektionen (Q-Fieber, Rocky Mountain Spotted Fever)
- Tuberkulöse Infektionen
- Tumoren (Metastasen, Meningeosis)
- Toxische, metabolische oder sonstige Enzephalopathie
- Subdurales Hämatom
- Systemischer Lupus erythematodes (SLE)
- Limbische Enzephalitis
- ADEM
- Autoimmunenzephalitiden (z. B. Hashimoto-Enzephalitis)
- Prionenerkrankungen

➤ **Eine HSVE sollte dann vermutet werden, wenn die Klinik auf eine Beteiligung mesiotemporaler sowie frontotemporaler Regionen hinweist, einschließlich olfaktorischer und gustatorischer Halluzinationen, Anosmie, Gedächtnisstörungen und Persönlichkeitsveränderungen.**

Eine akut aufsteigende Parese, die einem Guillain-Barré-Syndrom (GBS) ähnelt, allerdings mit einer Pleozytose einhergeht, kann durch eine FSME-, HIV-Infektion, Rabies oder WNV-Infektion bedingt sein [173].

■ Therapie und Immunisierung

Grundsätzlich wird empfohlen, Patienten mit einer akuten viralen Enzephalitis auf der Intensivstation zu behandeln.

Neben der spezifischen antiviralen Therapie (■ Tab. 32.19) sollte bei Patienten mit Meningoenzephalitis auf allgemeine Maßnahmen wie Thromboseprophylaxe, ausreichende Ernährung und optimales Temperaturmanagement geachtet werden. Bei Bedarf ist eine antikonvulsive Behandlung sowie eine Hirnödemptherapie erforderlich. Aussagekräftige Studien zur Hirnödemptherapie bei Meningoenzephalitis liegen nicht vor, aus der klinischen Erfahrung heraus sind Osmotherapeutika wenig wirksam. Im Einzelfall kann eine Dekompressionskraniotomie erwogen werden [151], auch Fallberichte über den möglichen Nutzen einer moderaten therapeutischen Hypothermie (32–34°C) bei HSVE-Patienten [179, 208] liegen vor. Beschrieben ist ebenfalls die Wirksamkeit von Dexamethason bei 2 Patienten mit generalisiertem Hirnödem (1. Pat. VZV, 2. Pat. ohne Erregernachweis) [199]. Weitere Details zur Hirnödempbehandlung sind ► Kap. 11 zu entnehmen.

Vorbeugend stehen gegen folgende Erregerimpfstoffe zur Verfügung: FSME, Masern, Mumps, Röteln, VZV, Polio, Rabies, Japanische Enzephalitis Typ B und Gelbfieber. Bei wenigen Viruserkrankungen (z. B. Rabies, Pocken) besteht die Möglichkeit der postexpositionellen Prophylaxe mit Hyperimmunglobulinen (passive Immunisierung).

■ Meldepflicht

Für Erkrankungen, die durch folgende neurotrope Viren verursacht werden, besteht eine Meldepflicht nach IfSG: Adenovirus, FSME, Gelbfieber, Influenza, Lassa, Masern, Polio, Rabies, HIV.

■ Prognose

Die Prognose viraler Enzephalitiden hängt wesentlich vom Erreger ab. Die HSVE ist in Mitteleuropa unbehandelt mit einer Mortalität von 80% behaftet, die frühzeitige Therapie konnte diese Rate auf 20% senken. Bei vielen Überlebenden bleiben jedoch neuropsychologische Defizite zurück.

Eine komatöse Aufnahme ist für den Patienten ebenso als prognostisch ungünstig zu werten wie ein im Verlauf einsetzendes Koma, ein erhöhtes Lebensalter bzw. Säuglingsalter sowie der Nachweis einer intrathekalen IgG-Synthese. In einer Outcome-Analyse von Patienten mit unterschiedlichen Ursachen für eine akute Enzephalitis erwiesen sich die Entwicklung eines Hirnödems, Thrombopenie und Status epilepticus als Prediktoren für ein schlechtes Outcome, unabhängig von der Ätiologie (28% Virusenzephalitis) [203].

■ Verlauf und Spezifika einiger Enzephalitiden

Aufgrund der unterschiedlichen Verläufe und Besonderheiten wird auf die wichtigsten Enzephalitiden speziell eingegangen.

32.5.1 Herpes-simplex-Virus-Enzephalitis (HSVE)

Das HSV ist in Westeuropa bei Kindern (>6 Monate) und bei Erwachsenen die häufigste Ursache einer sporadischen Enzephalitis.

Bei immunkompetenten Erwachsenen wird die HSVE in 90% der Fälle durch das HSV-1 ausgelöst, während HSV-2 meist nur eine benigne lymphozytäre Meningoenzephalitis hervorruft, welche auch mehrfach remittieren kann (früher: Mollaret-Meningitis). Bei Neugeborenen und Immuninkompetenten ruft HSV-2 eine diffuse hämorrhagisch nekrotisierende Enzephalitis im Rahmen einer systemischen, hämatogen fortgeleiteten Infektion hervor [186].

Die durch HSV-1 erzeugte Enzephalitis ist mit einer Inzidenz von 2-4/1.000.000 die häufigste sporadische Enzephalitis in Westeuropa [193]. Ein Drittel aller HSVE-Fälle tritt als Primärinfektion auf. Die Mehrzahl aller Patienten hat jedoch bereits Antikörper gegen HSV, wenngleich nur 10% aller HSVE-Patienten klinische Zeichen einer rekurrenden HSV-Infektion aufweisen (z. B. Herpes labialis).

Das Virus gelangt vermutlich über die Mund- und Nasenschleimhaut zum Bulbus olfactorius oder Ganglion Gasseri (N. trigeminus) und über durale Nervenäste zur vorderen und mittleren Schädelgrube. Jedoch wurde bei Proben aus ehemals gesundem Hirngewebe HSV-Gensequenzen auch außerhalb des Ganglion Gasseri gefunden [154].

HSV verursacht eine fokale Enzephalitis, die vorwiegend temporo- und frontobasal gelegen und durch hämorrhagische Nekrosen und eine erhebliche Hirnschwellung charakterisiert ist. Selten kann es auch zu einem Befall des Hirnstamms kommen [183]. In Einzelstudien gibt es Hinweise auf virusunabhängige chronisch-progrediente Gewebsuntergänge im Langzeitverlauf der HSVE [185].

Die initialen **Symptome** können sehr vielfältig sein. Nach einem mehrtägigen Prodromalstadium folgt eine variable Phase mit Persönlichkeitsveränderungen, fokalneurologischen Symptomen (Aphasie, Paresen) sowie Bewusstseinsstörungen.

Die HSVE kann einen schweren **Verlauf** mit erhöhtem Hirndruck und letalem Ausgang nehmen. Ohne spezifische Therapie endet sie in 80% der Fälle letal. Die frühzeitige Therapie mit Aciclovir kann die Mortalität auf 20% senken, ein Großteil der Überlebenden (90%) behält jedoch leichte bis schwere kognitive Defizite zurück [207].

In der **cmRT** können morphologische Veränderungen bereits deutlich früher und sensitiver als in der **CCT** nachgewiesen werden, wobei gerade diffusionsgewichtete und Flair-Sequenzen frühzeitig enzephalitische Läsionen darstellen können. Die frontomesiotemporalen Anteile, die insuläre Region, der Gyrus cinguli, der Thalamus sowie der frontobasale Kortex sind mit fokalen Ödemen – manchmal mit vereinzelter Kontrastmittelaufnahme – häufig betroffen.

Es gibt jedoch bildmorphologische Hinweise darauf, dass bei Säuglingen und Kindern im Gegensatz zu Erwachsenen vermehrt extratemporale Läsionen entdeckt werden [205].

EEG-Untersuchungen zeigen bei Liquor-PCR-bestätigten HSVE-Fällen in bis zu 90% fokale auf den Temporallappen bezogene Spike- und Slow-wave-Aktivität, gelegentlich auch charakteristisch lateralisierte epileptiforme Entladungen (PLEDs).

Charakteristischer **Liquorbefund** ist eine lymphozytäre Pleozytose von 10–500 (selten bis 700) Zellen/ μ l. Initial liegt bei 5% der Patienten eine normale Zellzahl vor [209]. Bei sehr früher Punktion kann auch ein gemischtes Zellbild mit granu-

■ **Tab. 32.20** Antivirale Therapie

	Wirksamkeit	Dosis	Nebenwirkungen	Bemerkungen
Aciclovir (z. B. Zovirax)	HSV-1 HSV-2 EBV VZV CMV	10 mg/kgKG alle 8 h, Infusionsdauer 1 h Bei Kreatininclearance: 50–25 ml/min: alle 12 h; 25–50 ml/min: alle 24 h; < 10 ml/min: alle 24 h in 1/2 Dosis	Schwindel, Verwirrtheit, Schläfrigkeit, Psychosen, epileptische Anfälle, Kopfschmerzen, Nie- reninsuffizienz	Dauer 10–14 Tage; pro g Aciclovir 1 l Flüssigkeitsausscheidung
Ganciclovir (z. B. Cymeven)	HSV-1 HSV-2 EBV VZV CMV	5 mg/kgKG, 2 Infusionen/24 h	Wie Aciclovir + Leuko- und Thrombozytopenie	Keine gleichzeitige Gabe von β -Laktamantibiotika wegen Senkung der Krampfschwelle, Probenecid hemmt die Ausscheidung
Vidarabin	HSV-1 HSV-2 VZV	15 mg/kg/24 h als 12-stündige Infusion	Übelkeit, Diarrhö, Erbrechen, Tremor, Ataxie, Psychosen, epileptische Anfälle	Dosisanpassung bei Niereninsuffizienz, Nachteile bei Patienten mit hohem Hirndruck wegen großer Volumenmengen
Foscarnet (z. B. Foscavir)	HSV-1 HSV-2 EBV VZV CMV	2-mal/24 h 60–90 mg/kgKG i. v. für 2 Wochen	Nephrotoxizität, Verschiebung von K, P, Ca, Kopfschmerzen, Tremor, epileptische Anfälle, Bewusstseinsstörungen	Adäquate Hydratation

lozytärer Dominanz nachgewiesen werden. Erythrozyten und Hämosiderophagen weisen auf den hämorrhagischen Verlauf hin. Der Liquoreiweißgehalt ist in über 80 % der Fälle erhöht. Mittels PCR kann frühzeitig (Tag 1 oder 2) viruspezifische DNA im Liquor nachgewiesen werden. Allerdings korreliert die Schwere der Erkrankung nicht mit der Zahl der Viruskopien [213]. Falsch-negative Liquor-HSV-PCR-Befunde sind am häufigsten innerhalb der ersten 24–48 h sowie nach 10–14 Tagen nach Krankheitsausbruch. Eine routinemäßige Kontrollpunktion nach 14 Tagen wird derzeit nicht empfohlen, die Repunktion sollte individuell in Abhängigkeit vom klinischen Verlauf durchgeführt werden.

Die **Therapie** mit Aciclovir ($3 \times 10 \text{ mg/kgKG/Tag}$, mind. 14 Tage) wird bereits bei klinischem Verdacht ohne zeitlichen Verzug eingeleitet (■ Tab. 32.20). Die Effektivität wurde in zwei Studien belegt [197, 210]. Bei passendem klinischen Bild, aber negativer HSV-PCR im Liquor und fehlendem Nachweis einer anderen Ursache sollte die Therapie mindestens 10 Tage durchgeführt werden. Patienten mit Immundefekten oder mangelndem Ansprechen auf die Therapie können mit höheren Dosierungen und längerer Therapiedauer (21 Tage) behandelt werden. Bei Aciclovir-Resistenz oder -Unverträglichkeit können Vidarabin oder Foscarnet zum Einsatz kommen.

Die antivirale Therapie reduziert die Zahl der Viruskopien im Liquor. In den meisten Fällen führt die Aciclovir-Gabe somit zu einer raschen Reduzierung des Antigennachweises im Liquor, sodass die Liquor-PCR innerhalb von 15 Tagen nach Therapiebeginn fast immer negativ ausfällt [205]. Bei persistierend positiver Liquor-PCR sollte an eine Fortführung oder alternative antivirale Therapie gedacht werden.

Bei 13–24 % der HSVE-Patienten wird ein durch Rückfälle bzw. Schübe gekennzeichneter Verlauf beobachtet. Als Ursache werden neben der Virusreaktivierung Immunmechanismen diskutiert. Es häufen sich Fallberichte und -serien über die Assoziation mit NMDA-Rezeptor-Antikörpern [171, 182]. In einer prospektiven Untersuchung konnte nachgewiesen werden, dass die Antikörperproduktion ca. 1–4 Wochen nach der HSV-Infektion einsetzt und der klinischen Symptomatik vorausgeht. Die betroffenen Patienten wurden erneut antiherpatisch sowie mit Cortison therapiert, allerdings war bei den meisten Patienten eine Eskalation mit Rituximab oder Cyclophosphamid erforderlich. Retrospektiv wurden zusätzlich 34 Patienten ausgewertet, darunter 2 mit NMDA-R-Antikörpern, 9 mit bisher unbekanntem Antikörpern gegen die neuronale Oberfläche sowie 1 Patient mit NMDA-R-Antikörpern sowie unbekanntem Antikörpern [153].

Die zunehmenden Hinweise auf die postinfektiöse Autoantikörperbildung nach HSVE lassen die Frage nach der adjuvanten Cortisontherapie wieder sehr aktuell werden. Hier wird die mittlerweile abgeschlossene GACHE-Studie (German Trial of Acyclovir and Corticosteroids in Herpes-simplex-Virus-Encephalitis [184]) mit der Frage nach dem Nutzen einer adjuvanten Cortisontherapie Hinweise liefern. Die Daten befinden sich aktuell noch in der Auswertung. Eine weitere laufende Therapiestudie überprüft, ob eine orale Anschluss-therapie mit Valaciclovir über 90 Tage nach initialer i. v.-Aciclovirgabe das Ausmaß der kognitiven Folgeschäden reduzieren kann (Collaborative Antiviral Study Group Trial [162]).

Die spezifische Therapie wird durch symptomatische Ansätze unterstützt, was in der Regel ein intensivmedizinisches

Monitoring miteinbezieht. Im Einzelfall kann eine osteoklastische Trepanation bei schweren Verläufen aufgrund von fokaler Hirnswellung indiziert sein [194].

Eine antikonvulsive Behandlung ist bei symptomatischen Anfällen oder beim klinischen Verdacht nichtkonvulsiver Anfälle angezeigt.

32.5.2 Herpes-Zoster-(VZV-)Enzephalitis

Die tatsächliche Inzidenz der Herpes-Zoster-Enzephalitis ist nicht bekannt. Gefährdet durch schwere Verläufe sind immunsupprimierte Patienten, CMV-seronegative Transplantatempfänger und Malignompatienten während einer Chemotherapie. Ein besonders hohes Risiko besteht für AIDS-Patienten im Stadium IV (Chorioretinitis).

Die VZV-Enzephalitis tritt in 1–2 von 10.000 Fällen einer VZV-Infektion auf, meist 1–2 Wochen nach dem typischen Exanthem. Gelegentlich kann sie dem Exanthem auch um bis zu 3 Wochen vorausgehen.

Klinisch kommt es entweder zu einer Meningoenzephalitis oder Zerebellitis im Anschluss an eine Windpockeninfektion oder zu einer Zosterneuritis- (Gürtelrose-)assoziierten Enzephalitis, die häufiger bei Abwehrgeschwächten vorkommt und als Polioenzephalitis oder seltener als multifokale Leukenzephalopathie verlaufen kann.

Meist beginnt sie 1–2 Wochen nach dem Exanthem, doch gelegentlich kann sie den Windpocken auch um bis zu 3 Wochen vorausgehen. Neuropathologisch finden sich entzündliche Läsionen, hämorrhagische Nekrosen, Vaskulitiden und Infarkte durch Gefäßstenosen und -verschlüsse.

Die kraniale MRT zeigt neben multiplen Läsionen in der weißen Substanz ischämische und hämorrhagische Läsionen mit Kontrastmittelenhancement. Ein normales EEG im Akutstadium spricht gegen die Diagnose. Die EEG-Veränderungen können bis zu einem Jahr persistieren. Im Liquor findet sich eine lymphozytäre Pleozytose, anfänglich mit einer Granulozytose.

Die **Therapie** unterscheidet sich nicht von der der HSVE. Alternativ kann auch Brivudin eingesetzt werden. Die mit Windpocken assoziierte Enzephalitis hat eine Letalität von 30 %, meist bedingt durch die oft vorbestehende Immunkompetenz.

In einem Fallbericht wurde die Kasuistik einer älteren Patientin aufgearbeitet, welche nach Erhalt einer VZV-Lebendimpfung eine Varizellen-assoziierte Meningitis entwickelte [167].

32.5.3 Epstein-Barr-Virus-(EBV-) Enzephalitis

Zerebrale Beteiligungen bei EBV-Infektionen sind meist gutartig und kommen primär bei immunsupprimierten Menschen vor.

Das EBV ist ein Herpesvirus, welches verschiedene neurologische Manifestationen verursachen kann (Meningitis,

Enzephalitis, AIDS-assoziiertes ZNS-Lymphom, Myeloradikulitis und Enzephalomyeloradikulitis). Die neurologischen Erscheinungen der EBV-Infektion treten meistens als Komplikationen der infektiösen Mononukleose (in ca. 5–7 % der Fälle) auf. Die Inzidenz der infektiösen Mononukleose selbst liegt bei ca. 8/1000.

Die klassischen **Symptome** einer infektiösen Mononukleose sind Fieber (76 %), Pharyngitis (82 %) sowie Lymphknotenschwellungen (94 %) und Splenomegalie (52 %). Neurologische Symptome können sich vor, während und nach den klassischen Symptomen manifestieren [163]. Die EBV-Enzephalitis kann als Meningoenzephalitis, als Zerebellitis (insbesondere bei Kleinkindern) und in Form von Hirnnervenausfällen in Erscheinung treten. Es wurden auch Polio-ähnliche Krankheitsbilder beschrieben [214]. Schwere Krankheitsverläufe kommen insbesondere bei Kleinkindern und immunsupprimierten Patienten vor.

Diagnostiziert wird die Erkrankung über die Liquor-PCR. Kontrollierte Studien zur **Behandlung** der EBV-Enzephalitis fehlen. Neben Aciclovir kann auch Ganciclovir über 3 Wochen gegeben werden.

32.5.4 Frühsommermeningoenzephalitis (FSME)

Das FSME-Virus gehört zu der Gruppe der Arboviren, wobei das Erregerreservoir aus kleinen Wildnagern und Vektorzecken besteht. Die Entwicklungszyklen der Ixodes-ricinus-Zecken führen zu einem saisonalen Auftreten der Erkrankung von März bis Oktober mit Erkrankungsgipfel von April bis Juli, wobei die Zecken bereits ab ca. 6 °C mobil werden und potenziell auch im Winter Zeckenstiche möglich sind.

Durchseuchte Zeckenpopulationen finden sich vornehmlich in Süddeutschland, Österreich, Tschechien, Ungarn, der Slowakei, im Baltikum und in Russland [175]. Die Durchseuchungsrate in deutschen Endemiegebieten liegt bei 0,1–5 %. Die Anzahl der beim RKI gemeldeten jährlichen FSME-Erkrankungen schwankt seit Jahren zwischen ca. 200 und 450. Zuletzt stiegen die bestätigten Fälle im Jahr 2013 wieder auf 420 Patienten an, nachdem es im Vorjahr zu einem deutlichen Rückgang auf 195 Fälle gekommen war. Die meisten Erkrankungsfälle traten in Bayern (45 %) und Baden-Württemberg (42 %) auf. Als Einflussfaktoren werden klimatische Bedingungen, das Freizeitverhalten und die Impfquote diskutiert. Die aktuellen Impfraten liegen zwischen 37 und 48 % (Allgemeinbevölkerung/Schulanfänger) in Hochrisikogebieten und zwischen 31 und 38 % in Endemiegebieten mit niedrigerer Infektionsrate. Als Risikogebiet werden Kreise definiert, in denen die Inzidenz der FSME-Fälle den festgelegten Grenzwert von 1/100.000 Einwohner in einem gleitenden 5-Jahresintervall überschreitet. Derzeit sind 142 Kreise als Endemiegebiete deklariert, 2013 ist erstmals ein Landkreis in Sachsen dazugekommen. Die aktuellen Risikogebiete in Deutschland sind auf der Website des Robert-Koch-Instituts ersichtlich (► www.rki.de).

Das Erkrankungsrisiko in einem Endemiegebiet liegt bei 1:150, da eine **klinische Manifestation** nur in 30 % der Fälle

auftritt. Nach einer Inkubationszeit von ca. 10 Tagen kommt es zu einer einwöchigen grippeähnlichen Prodromalphase. Bei ca. 70 % schließt sich nach einem kurzen, symptomfreien Intervall die zweite Krankheitsphase mit neurologischer Symptomatik an. Ein erneuter Fieberanstieg (39 °C) sowie heftige Kopf- und Gliederschmerzen mit starkem Krankheitsgefühl sind zu beobachten. Beim Erwachsenen werden meningitische (50 %), meningoenzephalitische (40 %) und myelitische (10 %) Verlaufsformen beobachtet. Die Verläufe bei Kindern sind meist etwas milder (70 % meningitische Verlaufsform), wobei auch hier über einen längeren Zeitraum neuropsychologische Defizite (Konzentrations-, Gedächtnisstörungen, verminderte Belastbarkeit) bestehen können. Bei älteren Patienten kommt es gehäuft zu einer Enzephalomyelitis, die in einer retrospektiven Langzeituntersuchung über einen Zeitraum von 10 Jahren eine Letalität von 30 % sowie eine Defizitrate von 51 % aufwies [176]. Das pathologische Korrelat ist eine fleckförmige Polioenzephalitis mit meningealer Beteiligung. Hauptmanifestationsorte sind Hirnstamm, Diencephalon, Kleinhirn, Kortex und Vorderhörner des Hals- und des oberen Thorakalmarks. Je nach der Verteilung der Herde werden Hirnnervenausfälle, Kleinhirnzeichen, spastische und schlaffe Lähmungen, Krampfanfälle, Hyperkinesien und Myoklonien beobachtet.

Derzeit sind 3 Erregersubtypen bekannt (europäisch, östlich, fernöstlich). Die Letalität einer manifesten Erkrankung beträgt beim westlichen Erregersubtyp 1–2 % (bei der myelitischen Form bis zu 30 %), beim östlichen Subtyp 20 %. Bei 27 % der Patienten finden sich lang anhaltende neuropsychologische oder neurologische Defizite.

Eine Virusisolierung gelingt in der Akutphase des katarrhalischen Infektes aus Rachenspülwasser und Liquor, nur selten aus Blut. Anfang 2004 wurde die Falldefinition des Robert-Koch-Instituts für die FSME geändert: Als FSME-Fall gelten nur noch FSME-Virusinfektionen, bei denen ein positiver Befund vorliegt, welcher mit mindestens einer der 4 folgenden Methoden erhoben wurde.

Nachweismethoden FSME

Direkter Erregernachweis

1. RNA-Nachweis (z. B. PCR) nur im Blut oder Liquor, post mortem im Organgewebe

Indirekter Erregernachweis

2. Nachweis von IgM- und IgG-Antikörpern im Blut oder im Liquor (einmalig deutlich erhöhter Wert)
3. deutliche Änderung zwischen 2 Proben beim IgG-Antikörpernachweis
4. Nachweis intrathekal gebildeter, FSME-spezifischer Antikörper (Al)

Die Infektion hinterlässt eine lebenslange Immunität. Die Postexpositionsprophylaxe wird nicht mehr empfohlen, da Exazerbationen beschrieben sind.

Eine **aktive Immunisierung** sollte in Endemiegebieten sowie bei Risikogruppen durchgeführt werden. Die aktive

Immunisierung erfolgt mit einem inaktivierten Virusstamm. Es erfolgen 3 Impfungen (jeweils im Abstand von 1–3 Monaten und nach 9–12 Monaten eine Booster-Impfung), die bei 98–99 % zu einer Serokonversion führen. Daneben gibt es Schnellimmunisierungsschemata. Nach 3–5 Jahren ist eine erneute Booster-Impfung erforderlich.

Eine spezifische antivirale Therapie für die FSME existiert nicht.

32.5.5 Rabies (Tollwut)

Rabies ist eine der ältesten bekannten Zoonosen. Erreger ist ein Rhabdovirus der Gattung Lyssavirus, welcher alle Säugetiere infizieren kann.

Schätzungen der WHO zufolge versterben jährlich weltweit rund 55.000 Menschen an Tollwut, wobei die Dunkelziffern in Afrika und Asien vermutlich hoch sind. In Europa und den angrenzenden Nachbarstaaten wurden 2013 5350 Tollwutfälle gemeldet, wobei v. a. Russland, Ukraine, Polen und die Türkei betroffen waren [212]. In Deutschland konnte durch systematische Bekämpfungsmaßnahmen (v. a. orale Immunisierung der Füchse) die Tollwut bei Wild- und Haustieren getilgt werden. Für in Deutschland lebende Menschen besteht ein erhöhtes Infektionsrisiko bei Reisen in Länder mit endemischem Vorkommen. Der letzte deutsche Tollwutfall trat 2007 bei einem Marokkotouristen infolge eines Hundebisses auf [190].

Das Reservoir des Rabies-Virus umfasst viele Tierarten, darunter Füchse, Nager und Fledermäuse, wobei die Übertragung auf den Menschen zu über 90 % durch Hundebisse erfolgt. Nach Replikation im Muskelgewebe bindet das Virus an den Acetylcholinrezeptor und gelangt über die neuromuskuläre Endplatte und den peripheren Nerven bis zum Vorderhorn, wo es erneut zu einer Virusvermehrung kommt. Danach erfolgt die Ausbreitung zu den Speicheldrüsen über das sympathische Nervensystem. Hierbei ist das limbische System besonders vulnabel, wobei im Verlauf neben perivaskulären Lymphozyteninfiltraten als typisches Merkmal sog. „Negri-Körperchen“ auftreten.

Die Inkubationszeit liegt zwischen 10 und 20 Tagen (in Einzelberichten bis 6 Jahre). Die Größe der Verletzung steht in umgekehrter Korrelation mit der Länge der Inkubationszeit. Die klassische klinische Präsentation einer enzephalitischen Rabies umfasst Fieber und eine autonome Hyperaktivität mit fluktuierend mentalem Status. In der akuten Phase kommen Krämpfe des Larynx und des Pharynx bei konsekutiver Hydrophobie oder sogar Aerophobie vor.

Der Tod tritt in der Regel im Koma und unter den Zeichen einer Atemlähmung ein, zwischen Auftreten der ersten Symptome und dem Tod liegen maximal 10 Tage.

Bei klinisch manifester Tollwut sterben die Patienten praktisch immer, intensivmedizinische Verfahren können lediglich den Verlauf etwas aufhalten. Bis zum derzeitigen Zeitpunkt wurden in der Literatur nur 5 Patienten beschrieben, die trotz klinisch manifester Erkrankung überlebten, wobei 4 von diesen Personen eine Postexpositionsprophylaxe (PEP)

vor Ausbruch der Erkrankung erhalten haben und ein Erkrankter geimpft worden war.

Im Jahre 2004 wurde in den USA von einem Fall eines 15-jährigen Mädchens berichtet, das an Tollwut erkrankt war und ohne PEP oder Impfung überlebte. Die Patientin wurde über eine Woche in ein künstliches Koma versetzt sowie mit Ribavirin-Infusionen therapiert. Die Ursache für das Überleben bleibt letztlich unklar [157].

Die **Diagnose** wird durch das klinische Bild und den Erregernachweis gestellt. Im Liquor finden sich oft eine Schrankenstörung und eine lymphozytäre Pleozytose. Die Erregerisolierung erfolgt aus dem Speichel, der Tränenflüssigkeit, dem Liquor und dem Urin. Die rabiespezifischen Antikörper steigen innerhalb von 2 Wochen an. Gesichert wird die Infektion im Idealfall durch Untersuchung von Hirngewebe des beißenden Tieres.

➤ **Der direkte oder indirekte Rabiesnachweis sowie die Verletzung eines Menschen durch ein tollwutkrankes oder -verdächtiges Tier sind meldepflichtig.**

Eine spezifische **Therapie** existiert nicht. Es wird lediglich symptomatisch behandelt.

Menschen, die ein erhöhtes Risiko durch vermehrten Kontakt mit rabiesinfizierten Tieren haben, sollten eine **Präexpositionsprophylaxe** erhalten. Dabei handelt es sich um einen Aktivrabiesimpfstoff, der intradermal oder intramuskulär am Tag 0, 7, 21 oder 28 appliziert wird.

32.5.6 Enterovirus-Typ-71-Enzephalitis

Enteroviren gehören zu den häufigsten Erregern viraler Meningitiden. Hierbei ist das Enterovirus-Typ-71 ein Erreger der Hand-Fuß-Mund-Krankheit (HFMK), die durch Bläschen und leichtes Fieber gekennzeichnet ist. Im Rahmen einer Affektion des ZNS kommt es häufig zum Befall des Hirnstammes, wobei nach einem grippeähnlichem Vorstadium Vigilanz- und Verhaltensstörungen, Krampfanfälle und selten auch bizarre Verhaltensabnormalitäten auftreten. Zu schweren Verläufen neigen vor allem Kleinkinder.

Von März bis Dezember 1998 kam es in Taiwan zu einer großen HFMK-Epidemie mit 130.000 gemeldeten Fällen, im Jahr 2008 in Singapur zu einer Epidemie mit knapp 30.000 Fällen einschließlich 4 Patienten mit Enzephalitis und einem Todesfall.

Es wird eine fäkal-orale und aerogene **Übertragung** angenommen. Zur Vermeidung einer Infektion mit Enterovirus-Typ-71 werden vor allem hygienische Maßnahmen empfohlen.

Die **Diagnose** erfolgt mittels Nachweis von Virus-RNA im Liquor-PCR in Kombination mit pathologischen Veränderungen in der MRT, insbesondere in den Vorderhornzellen des Rückenmarks, der dorsalen Pons und der Medulla oblongata.

In Studien waren sowohl das oral applizierbare Virostatikum **Pleconaril** als auch intravenöse **Immunglobuline** bei

potenziell lebensbedrohlichen Verläufen wirksam [187, 200]. Pleconaril hat bisher keine Zulassung erhalten.

32.5.7 Nipah-Virusenzephalitis

Diese neue („emerging“) Erkrankung wird durch das sogenannte Nipah-Virus ausgelöst, das zu der Gattung der Henipaviren zählt. Zu dieser Gattung zählt auch das Hendra-Virus (s. unten). Die Gattung der Henipaviren gehören zur Familie der Paramyxoviren.

Das Virus wurde nach dem gleichnamigen malayischen Dorf Nipah benannt, wo die Erkrankung erstmals 1998/1999 auftrat und im Rahmen des ersten Ausbruchs wenig später auch auf Singapur übergriff. Seither wurden 12 weitere Ausbrüche – allesamt in Süd(ost)asien – beschrieben und bis dato 265 Fälle mit Enzephalitis registriert, und immer wieder werden neue Fälle berichtet.

Zunächst wurden ausschließlich Schweinezüchter angesteckt oder Personen, die Tätigkeiten verrichteten, bei denen sie direkten Kontakt mit Schweinen hatten. Daher wurde angenommen, dass die Exkremente (Tröpfcheninfektion, nasale Sekrete) der infizierten Tiere und deren krankes Gewebe die Infektionsquelle für den Menschen darstellen. Durch Keulung von nahezu einer Millionen Tiere in Schweinezuchtbetrieben versuchten die Behörden den Ausbruch einzudämmen.

In den aktuelleren Ausbrüchen von 2001 bis 2004 in Bangladesh und in Indien konnten in vielen Fällen jedoch keine Tierexpositionen als mögliche Infektionsquelle nachgewiesen werden, sodass eine Mensch-zu-Mensch-Transmission in Betracht gezogen werden muss [159, 170].

Vorläufige Ergebnisse legen die Vermutung nahe, dass Fledermäuse der Gattung *Chiroptera* das natürliche Reservoir für das Nipah-Virus bilden. Nipah selbst wird am ehesten durch den Urin der Fledermäuse verbreitet, indem beispielsweise Schweine eine Infektion durch direkte Exposition dieser Exkremente akquirieren [206].

Die **Klinik** bei Schweinen verläuft in der Regel relativ mild. Bei Menschen können Verläufe von einer asymptomatischen Infektion bis hin zu einer letalen Enzephalitis vorkommen. Zu Beginn wird über grippeähnliche Beschwerden mit Fieber, Halsschmerzen, Kopfschmerzen, Erbrechen und Myalgien geklagt. Nach etwa 3–14 Tagen können Schwindel, Bewusstseinsstörung bis hin zum Koma, fokal-neurologische Symptome wie Krampfanfälle, vegetative Entgleisungen und Atemregulationsstörungen folgen – allesamt Anzeichen einer Enzephalitis [180].

Die **Inkubationszeit** beträgt 4 bis 45 Tage. Die **Mortalität** ist mit 73 % als sehr hoch anzusehen.

Diagnostiziert wird diese Erkrankung durch den Nachweis von Serum-Antikörpern, Liquor-PCR und Anzucht in Zellkulturen aus Serum, Liquor, Rachenflüssigkeit oder Urin. In der kraniellen MRT der betroffenen Patienten konnten multiple hyperintense Läsionen subkortikal und im Marklager in den T2-gewichteten und FLAIR-Sequenzen nachgewiesen werden. EEG-Untersuchungen zeigten in der Regel entweder schwere Allgemeinveränderungen oder periodische Slow-wave-Komplexe auf.

Eine spezifische antivirale **Therapie** existiert derzeit nicht. Die Behandlung erfolgt in erster Linie intensivmedizinisch symptomatisch und supportiv, wobei die Hälfte der Patienten einer assistierten mechanischen Beatmung bedarf.

Eine Arbeit [155] beschrieb den erfolgreichen Einsatz eines spezifischen humanen monoklonalen Antikörpers m102.4, ein vom Nipah-Virus infiziertes Frettchen vor einer tödlichen Erkrankung zu bewahren. Dabei erfolgte die Behandlung innerhalb von 10 h nach Infektion. Dies könnte ein wirksamer Therapieansatz sein, muss aber noch durch klinische Studien untersucht werden.

Eine weitere Arbeit [188] zeigt in einem In-vivo-Tiermodell die Inhibition einer Nipah-Virusinfektion durch eine künstlich angehängte Cholesteringruppe an ein für die Fusion des Virus mit der Zellmembran notwendiges Protein. Hierdurch konnte eine tödliche Nipah-Virusenzephalitis verhindert werden. Es besteht die berechtigte Hoffnung, dass dies in Zukunft ein Ansatz für eine Prävention oder Therapie gegen Nipah-Infektionen sein könnte.

Auf der Suche nach einem effektiven Wirkstoff sowohl gegen das Nipah- als auch gegen das Hendra-Virus wurden Mäuse mit Partikeln des Venezuela-Equine-Enzephalitis-Virus beimpft, die Glykoproteine entweder vom Hendra- oder vom Nipah-Virus enthielten. Daraufhin wurden hochpotente kreuzreagierende, neutralisierende Antikörper gegen beide genannten Viren produziert [164].

Eine abgeheilte Nipah-Virusinfektion kann dennoch mit zunächst latenten **Residuen** von später auftretenden Persönlichkeitsänderungen oder persistierendem Anfallsleiden einhergehen [158]. Ein schubförmiger Verlauf einer ZNS-Entzündung mit dem Nipah-Virus im Sinne einer „late-onset“-Enzephalitis wurde bei ca. 8 % der initial mit dieser Infektion überlebenden Patienten beschrieben [201]. Dies ist sicherlich als ein sehr ungewöhnlicher Verlauf einzustufen.

Nach Durchführung von mehreren Autopsien (32 Fälle) von durch Nipah-Enzephalitis verstorbenen Patienten konnte nachgewiesen werden, dass diese häufig eine systemische Vaskulitis aufwiesen, die mit Thrombosen und parenchymalen Nekrosen insbesondere im ZNS assoziiert war. Virale Antigene konnten zudem in den zerebralen vaskulären Endothelzellen nachgewiesen werden [215]. Daher wird nun angenommen, dass das Nipah-Virus auf hämatogenem Wege ins ZNS gelangt und dass die initialen neurologischen Symptome Ausdruck einer multifokalen Vaskulitis sind mit daraus resultierenden multizentrischen Thrombosen. Auch direkte Virusinfektion ist möglich.

32.6 Chronische virale ZNS-Infektionen

C. Schranz, U. Meyding-Lamadé

Chronische Entzündungen der Meningen können schwerwiegende neurologische Störungen hervorrufen und sogar tödlich enden, falls nicht erfolgreich behandelt wird. Per Definition liegt eine chronische Meningitis vor, wenn die Entzündung der Hirnhäute über mindestens 4 Wochen anhält und ein inflammatorisches Liquorprofil vorliegt. Insgesamt handelt es

sich um ein seltenes Krankheitsbild insbesondere bei Immunkompetenten. Hier spielt die tuberkulöse Meningitis in Europa die wichtigste Rolle, gefolgt von parameningealen Infektionen und der Meningeosis carcinomatosa. Häufiger betroffen von einer chronischen ZNS-Infektion sind Patienten mit krankheits- oder therapiebedingter Einschränkung des Immunsystems, was zu einem anderen ätiologischen Spektrum mit häufigen differenzialdiagnostischen Schwierigkeiten führt. Trotz intensiver diagnostischer Bemühungen bleibt mindestens ein Drittel der chronischen ZNS-Infektionen ungeklärt. Eine systematische Herangehensweise mit ausführlicher Anamnese (inklusive Reise- u. Freizeitanamnese, spezielle Expositionen), ausgedehnter Erreger/Agenssuche, MRT, Nachweis extrazerebraler Manifestationen, ggf. Hirnbiopsie und interdisziplinärer Austausch sind essenziell.

Auswahl erregerbedingter Ursachen (nach [226])

■ Bakteriell:

bei Immunkompetenten ohne Reiseanamnese: subakute Endokarditis, *Borrelia spp.*, *Listeria monocytogenes*, *Treponema pall.*

bei Reiseanamnese: *Brucella spp.*, *Leptospira spp.*, *Mycobacterium tuberculosis*

bei Immunsuppression: Aktinomyzeten, Nokardien, *Mycobacterium tub.*, atypische Mykobakterien,

■ Viral:

bei Immunkompetenten ohne Reiseanamnese: HSV-1, Arboviren, Echoviren, lymphozytäre Choriomeningitis, Mumps

bei Immunsuppression: Herpes-zoster-Viren, EBV-assoziiertes Lymphom

■ Pilze: *Cryptococcus neoformans*, *Coccidioides spp.*, *Histoplasma spp.*, *Candida*, *Aspergillus*

■ Protozoen: *Toxoplasma gondii*, Trypanosomen, Akantamoeben, Entamoeben

■ Helminthen: *Cysticercus*, *Echinococcus*, *Schistosoma spp.*, *Toxocara*, *Angiostrongylus spp.*

Nicht erregerbedingte Ursachen

■ Meningeosis carcinomatosa

■ Morbus Behcet

■ Systemischer Lupus erythematodes

■ Wegnersche Granulomatose

■ Sarkoidose

■ Sjögren-Syndrom

■ Isolierte ZNS-Vaskulitis

■ Vogt-Koyanagi-Harada-Syndrom

■ Steroid-sensitive chronische idiopathische Meningitis

■ Chemische oder medikamenteninduzierte Meningitis

Neben den Meningen kann auch das Hirnparenchym mitbetroffen sein, was dann meist in Kombination als chronische Meningoenzephalitis in Erscheinung tritt.

Die Leitsymptome einer chronischen Meningitis sind im Anfangsstadium Kopfschmerzen ohne umschriebenen Beginn, teilweise geringgradiger Meningismus und leicht erhöhte Temperatur. Im Verlauf treten dann neurologische Zeichen wie Hirnnervenausfälle, Radikulopathien und Persönlichkeitsveränderungen auf. Als potenziell lebensbedrohliche Komplikation kann sich ein obstruktiver oder malresorptiver Hydrozephalus ausbilden.

Aufgrund der vielfältigen pathogenetischen Möglichkeiten ist eine gründliche Anamnese wichtig. Da viele Patienten zunächst symptomatisch behandelt werden, sollte auch an eine mögliche Verschleierung der Ursache gedacht werden. Systemische Erkrankungen als Ursache einer chronischen Meningitis zeigen häufig richtungsweisende Zusatzsymptome oder -befunde, auf die geachtet werden muss. Im Allgemeinen ist der Verlauf chronisch fortschreitend mit wiederholten Exazerbationen. Vaskulitiden als seltene Ursache haben meist chronisch progrediente Verschlechterungen mit krisenhaften Zuspitzungen, hingegen sind rezidivierende Krisen mit intermittierender Beschwerdefreiheit typisch für die Mollaret-Meningitis und auch für Abszessrupturen.

Neben einem entzündlich veränderten Liquor mit lymphozytärer Pleozytose von einigen 100 Zellen, Eiweißvermehrung und Glucosereduktion finden sich bei der Diagnostik chronischer Meningitiden häufig Allgemeinveränderungen in der EEG-Untersuchung.

Kernspintomographische Kontrastmitteluntersuchungen des Gehirns oder des Rückenmarks weisen häufig ein meningeales Enhancement auf und helfen darüber hinaus, eine geeignete meningeale Lokalisation vor potenziell geplanter Biopsie zu identifizieren.

Sollte eine ursachenspezifische Therapie aufgrund fehlenden Erregernachweises nicht zur Verfügung stehen, wird längerfristig mit Corticosteroiden behandelt.

In diesem Kapitel soll schwerpunktmäßig auf die chronische Masern- und Rötelninfektion, die opportunistische JC-Virus-Infektion PML sowie die Creutzfeld-Jacob-Erkrankung eingegangen werden.

32.6.1 Subakute sklerosierende Panenzephalitis (SSPE)

■ Inzidenz und Ätiologie

Die subakute sklerosierende Panenzephalitis (SSPE; Van-Boogaert-Leukenzephalitis) ist eine seltene, progrediente Erkrankung des ZNS, die mit einer chronischen Infektion des Hirnparenchyms mit Masernvirus assoziiert ist und meist nach ca. 1–3 Jahren tödlich endet. Aufgrund schwankender Impfraten kam es in Deutschland 2013 in einigen Bundesländern wieder zu Masernepidemien, die Anzahl der gemeldeten Erkrankungsfälle stieg auf über 1000 an. In einer aktuellen Arbeit wurde das Risiko für die Entwicklung einer SSPE bei Kinder unter 5 Jahren, die an Masern erkrankt waren, über den Zeitraum 2003–2009 mit 1:1700–3300 berechnet [233]. Diese Zahlen belegen gerade bei kleinen Kindern die Bedeutung eines gewissenhaften Impfschutzes, wobei für

die noch nicht geimpften Säuglinge (<15 Monate) die hohe Durchimpfungsrate der Bevölkerung (Herdenimmunität) den einzigen Schutz darstellt. Die Latenz zwischen durchgemachter Maserninfektion und den ersten Krankheitszeichen einer SSPE beträgt gewöhnlich zwischen 4 und 10 Jahren, kann aber zwischen einem Monat und 27 Jahren variieren [219].

■ Symptomatik

Die sonst bei viralen ZNS-Infektionen häufig vorkommenden Symptome wie Fieber und Kopfschmerzen bestehen hier nicht. Die Krankheit verläuft typischerweise in mehreren Stadien (■ Tab. 32.21).

Die SSPE ist nicht kontagiös, weder eine horizontale noch eine vertikale Übertragung wurde bislang beobachtet.

■ Pathogenese und Diagnostik

Die Pathogenese ist nach wie vor unklar, die Unreife des Immun- und des zentralen Nervensystems scheinen im Rahmen des frühen Kontaktes mit dem Masernvirus eine Rolle zu spielen. Bisher konnte nur der Masernwildtypus in Hirnbiopsaten nachgewiesen werden, noch nie ein Vakzinastamm. Neuropathologisch liegt eine Panmeningoenzephalitis vor, ein entzündlicher Prozess der grauen und weißen Substanz unter Einschluss der Meningen. Histologisch findet man in wechselnder Intensität plasmazytäre und lymphozytäre Infiltrate, ausgedehnten Markscheidenabbau und Gliawucherung. Fettkörnchenzellen durchsetzen diffus das Marklager und füllen die perivaskulären Räume der Gefäße. Man findet auch eosinophile, intranukleäre und intrazytoplasmatische Einschlusskörperchen in Neuronen und Gliazellen.

Die am meisten befallenen Regionen sind das periventriculäre und subkortikale Marklager.

Es wurden Fälle beschrieben, in denen MRT-Läsionen bei SSPE-afektierten Kindern auch im Hirnstamm detektierbar waren [242].

In einer Fallberichtspublication aus dem Jahr 2010 wurde von einem erstmaligen Auftreten von SSPE bei einem erwachsenen Patienten im zervikalen Myelon berichtet [235]. Dies ist insofern interessant, als dass neben der ungewöhnlich späten Erstmanifestation das Rückenmark untypischerweise befallen wurde.

Der **Liquorbefund** ist der einzige auffällige Laborparameter; Klinik und Infektparameter geben keinen Hinweis auf eine Infektion. Im Liquor und Serum finden sich sehr hohe IgG-Titer gegen Masern, der ASI zeigt eine intrathekale Synthese an. Neueste Daten zeigen, dass im Liquor von SSPE-Patienten vermehrte Plasmazellklone (CD-138⁺-Zellen) krankheitsrelevante Antikörper produzieren [232].

Das EEG ist stets pathologisch, und es finden sich alle 5–8 s Gruppen hoher δ -Wellen, die von rhythmischen Hyperkinesien begleitet sind (Radermecker-Komplexe: charakteristisch, aber nicht pathognomonisch).

Differenzialdiagnostisch muss an eine progressive Rötelnpanenzephalitis oder auch an Leukenzephalopathien gedacht werden, die einen ähnlichen Verlauf haben können.

■ **Tab. 32.21** Klinik und Diagnose der SSPE

	Stadium 1	Stadium 2	Stadium 3
Symptomatik	Verhaltensauffälligkeiten, Sprachverfall, Visusstörungen (Chorioretinitis)	Extrapyramidale Störungen, Myoklonien, Ataxie	Bewusstseinsstörungen, Koma, akinetischer Mutismus, Choreoathetose, Tetraspastik, autonomes Versagen; Tod nach Monaten/Jahren
EEG	Synchrone, hochamplitudige bi- oder triphasische Wellen, die aus einer relativ flachen Grundaktivität entstehen und rhythmisch alle 5–15 s wiederkehren (Rademecker-Komplexe)		
Liquor	Normale Zellzahl, ausgeprägte intrathekale IgG-, leichte IgM-Produktion, positive oligoklonale Banden, Masern-ASI > 1,5 Serum: Erhöhte Masern-AK-Titer		
Neuroradiologie	CCT/MRT: In späteren Stadien ausgeprägte Atrophie und abnormes Signalverhalten in grauer und subkortikaler weißer Substanz, v. a. parietookzipital Zusätzlich abnorme Areale in den Stammganglien		

■ Therapie

Eine kausale Therapie ist nicht bekannt. Die Krankheit lässt sich durch die Masernschutzimpfung vor dem 2. Lebensjahr verhindern.

Es wurden Therapieversuche mit Isoprinosin allein oder in Kombination mit intrathekaler oder intraventriculärer Gabe von Interferon berichtet, die die Überlebensrate verlängert und bei manchen Patienten eine gewisse klinische Besserung gebracht hätten. Allerdings gab es hierzu nie eine kontrollierte klinische Studie [225]. Ebenso wenig gab es bisher eine klinische Studie, die die Hypothese bestätigte, dass das anti-apoptotische Präparat Flupirtin in Kombination mit antiviraler Therapie den progredienten Verlauf der Krankheit aufzuhalten vermag [237].

Die Erkrankung endete früher in 80 % der Fälle innerhalb von 3 Jahren nach Diagnosestellung letal. Inzwischen sind durch die verbesserte symptomatische Behandlung von Myoklonien, Spastik, Anfällen und Komplikationen längere Verläufe möglich.

32.6.2 Progressive Rötelnpanenzephalitis (PRP)

■ Inzidenz, Ätiologie, Pathogenese

Die progressive Rubellapanenzephalitis ist eine extrem seltene chronisch-progrediente Rötelerkrankung des ZNS, die überwiegend Jungen mit kongenitalem Rubella-Syndrom (Retardierung, Hörverlust, verzögertem Wachstum, Mikrozephalie, Katarakt und Herzfehlern) betrifft. Es werden auch wenige Fälle berichtet, bei denen eine PRP im Anschluss an eine Rötelerkrankung während der Kindheit auftrat. Weniger als 20 Fälle sind seit 1980 bekannt. Die Krankheit tritt meist zwischen dem 8. und 19. Lebensjahr auf.

Es findet sich eine meningeale, perivaskuläre und parenchymale (mehr weiße als graue Substanz) Entzündung. Die Pathogenese ist bislang ungeklärt, vermutlich spielen die im Serum und Liquor vorliegenden Immunkomplexe eine entscheidende Rolle.

■ Symptomatik, Diagnostik, Therapie

Die **Klinik** der PRP äußert sich zunächst in Form einer langsamen Intelligenzminderung. Im Verlauf kommt neben einer globalen Demenz vor allem eine Ataxie hinzu. Kopfschmerzen, Fieber oder Meningismus treten nicht auf. Das Spätstadium ist charakterisiert durch schwere Demenz, spastische Tetraparese und Hirnstammsyndrome.

Zur **Diagnostik** bedient man sich der Liquoruntersuchung, die eine mäßige lymphozytäre Pleozytose, mäßig erhöhtes Protein, deutlich erhöhte Werte für γ -Globuline und Rubella-spezifische oligoklonale Banden aufweist (■ Tab. 32.22).

Eine gesicherte **Therapie** existiert nicht.

32.6.3 Progressive multifokale Leukenzephalopathie (PML)

■ Inzidenz, Ätiologie, Pathogenese

Die PML ist eine seltene demyelinisierende Erkrankung des Zentralnervensystems und wurde initial bei Malignompatienten und bei iatrogen immunkompromittierten Patienten beobachtet. Sie zählt zu den opportunistischen Infektionen. Vor dem Ausbruch von AIDS war sie eine extrem seltene Erkrankung.

Nach Einführung der hochaktiven antiretroviralen Therapie (HAART) kam es zu einem deutlichen Rückgang der HIV-PML-Fälle, sodass mittlerweile weniger als 5 % der HIV-Patienten betroffen sind [227, 236]. Allerdings stellen die HIV-Patienten insgesamt immer noch ca. 85 % der PML-Fälle [218]. Den übrigen Fällen liegt eine andere Form der Immunsuppression zugrunde (u. a. Natalizumab, Efalizumab, Rituximab, Mycophenolatmofetil) [230]. Das Risiko für nicht Immunsupprimierte liegt unter 1 %.

Erreger ist das Polyoma-JC-Virus, ein DNA-Virus aus der Papova-Familie, welches häufig in der Bevölkerung vorkommt (Durchseuchungsrate ca. 40–75 %). Allgemein gilt die Hypothese, dass das JC-Virus eine Primärinfektion in der Kindheit auslöst und anschließend im Nierengewebe und vermutlich auch in lymphatischen Organen verweilt, bis eine Immunsup-

■ **Tab. 32.22** Besonderheiten der PRP

Liquor	Lymphozytäre Pleozytose (0–37 Zellen/μl), mäßige Eiweiß-erhöhung (600–1420 mg/l), positive oligoklonale Banden, intrathekale Ig-Produktion, Röteln-ASI > 1,5
Serum	Erhöhte Röteln-AK-Titer, zirkulierende Immunkomplexe mit Röteln-IgG und Rubella-Virus-Proteinen
EEG	Verlangsamte Grundaktivität ohne Herdbefund, gelegentlich Rademecker-Komplexe
CCT/MRT	Erweiterung der inneren Liquorräume und ausgeprägte Kleinhirnatrophie

pression zu einer viralen Reaktivierung führt [241]. Die Infektion neuronaler Zellen (Astrozyten und Oligodendrozyten) führt zu deren Zelltod mit nachfolgender Demyelinisierung.

Mit der Neuentwicklung und dem verstärkten Einsatz von monoklonalen Antikörpern bei Autoimmunerkrankungen hat die Erkrankung vor einigen Jahren wieder neue Bedeutung erlangt, insbesondere durch die ersten PML-Fälle kurz nach Markteinführung von Natalizumab bei der schubförmig remittierenden multiplen Sklerose. Der monoklonale Antikörper ist gegen das „very late antigen-4“ auf Immunzellen gerichtet und verhindert u. a. den Übertritt von aktivierten Lymphozyten ins ZNS. Nach Abwägung des Nutzen-Risiko-Verhältnisses wurde das Medikament als Eskalationstherapie 2006 zugelassen. Mittlerweile sind weltweit 125.800 Patienten behandelt worden, davon erkrankten bislang 472 an einer PML (Stand Juni 2014, [217]). Das statistische Gesamtrisiko für eine PML unter Natalizumab beträgt 3,6/1000 behandelte Patienten. Als Risikofaktoren wurden die Behandlungsdauer (> 24 Monate), ein positiver JC-Virus-Titer im Blut sowie eine immunsuppressive Vorbehandlung (z. B. Azathioprin, Mitoxantron, Cyclophosphamid) analysiert. Die Risikostratifizierung anhand dieser Kriterien führt für JC-Virus-negative Patienten zu einer Erkrankungswahrscheinlichkeit von < 0,1/1000, das höchste Risiko mit 11/1000 haben seropositive Patienten mit immunsuppressiver Vorbehandlung sowie einer Behandlungsdauer über 24 Monaten.

Mit Nachdruck wird an der Identifikation von Biomarkern gearbeitet, die mit dem PML-Risiko korrelieren. Hier könnte die signifikant erniedrigte L-Selectin-Expression auf CD4⁺-Lymphozyten hilfreich sein [234].

■ Symptomatik, Diagnostik, Prognose

Die **klinischen Erscheinungen** sind kognitive Störungen (Demenz, Verhaltensauffälligkeiten, Persönlichkeitsveränderungen), Aphasie, Sehstörungen (homonyme Hemianopsien), Paresen und psychiatrische Symptome. Der Liquorbefund ist meist unauffällig, gelegentlich zeigt sich eine geringe Pleozytose, eine Eiweiß- und lokale IgG-Erhöhung sind möglich. Die Liquor-PCR kann den Erreger in 90 % der Fälle nachweisen (unabhängiges Referenzlabor für PML-Fälle unter Natalizumab, Prof. Gold, Universitätsklinik Düsseldorf). Seit neuestem steht auch der Antikörperindex als Ergänzung bei möglicher-

weise falsch negativen Befunden zur Verfügung [239]. Zum Risiko-Screening eignet sich ein neu entwickelter Antikörpertest, der eine hohe Sensitivität von 97 % mit geringer falsch negativer Quote aufweist [224]. In der kraniellen MRT können bereits bei noch asymptomatischen Patienten Veränderungen nachgewiesen werden [240]. Typisch sind T2- und FLAIR-hyperintense Marklagerläsionen ohne Raumforderung, eine Mitbeteiligung der subkortikalen U-Fasern. Eine Kontrastmittelaufnahme ist häufiger bei Natalizumab-PML-Patienten beschrieben als bei HIV [243]. Typischerweise bleibt die graue Substanz ausgespart, die Läsionen sind fast immer asymmetrisch.

Differenzialdiagnostische Abgrenzungsschwierigkeiten bestehen teilweise bei HIV-Patienten gegenüber einer Enzephalopathie, bei MS-Patienten gegenüber Schubaktivität [236].

Für die **Diagnose** werden von der AAN 3 Schlüsselkriterien gefordert [216]:

- klinische Präsentation verdächtig auf PML,
- JC-Virus-DNA-Nachweis im Liquor oder im Hirngewebe mittels PCR, Immunhistochemie oder Elektronenmikroskopie sowie
- Veränderungen in der MRT.

Die klinische Manifestation, MRT-Befunde und die **Prognose** können sich je nach Ursache der Immunsuppression (HIV vs. Natalizumab) unterscheiden. Die Prognose bei Natalizumab-PML-Patienten ist aufgrund der (schneller) reversiblen Immunsuppression besser als bei HIV-Patienten. Die Letalität beträgt ca. 23 % bei Natalizumab, wobei bei den Überlebenden das Ausmaß der bleibenden Behinderungen variiert. Bei HIV-assoziiierter PML versterben viele Patienten innerhalb des ersten Jahres. Prognostisch bedeutsam, v. a. bei potenziell reversibler Immunsuppression, ist die frühzeitige Erkennung und Einleitung der entsprechenden Therapiemaßnahmen; auch scheinen bei MS-Patienten ein junges Erkrankungsalter, niedriger Behinderungsgrad sowie eine geringe Viruslast positive Prädiktoren zu sein [222].

■ Therapie

Im Vordergrund steht eine möglichst rasche Verbesserung der Immunkompetenz. Bei den HIV-Patienten sollte eine Optimierung der antiretroviralen Therapie (HAART) angestrebt werden. Unter wirksamer HAART sind deutlich langsamer progrediente Verläufe möglich. Eine frühzeitige 5-fach antiretrovirale Therapie scheint gegenüber einer 3-fach-Kombination wirksamer zu sein, die Wahrscheinlichkeit des Einjahresüberlebens konnte in einer französischen Arbeit auf 75 % angehoben werden [223]. Auch heute ist die PML bei HIV die opportunistische Erkrankung mit der höchsten Mortalität.

Die derzeitige Therapieempfehlung bei einer PML unter Natalizumab/monoklonalen Antikörpern ist eine rasche Immunrekonstitution mittels Plasmaaustauschverfahren. Dabei ist möglicherweise die Kombination aus Plasmapherese und Immunadsorption der einfachen Plasmapherese überlegen. Als empirische antivirale Therapie werden in vielen Zentren trotz fehlender robuster Wirksamkeitsdaten Mefloquin und

Mirtazapin eingesetzt. Bei dem häufig auftretenden Immunrekonstitutionssyndrom sind hoch dosierte Steroide indiziert.

Spezifische antivirale Substanzen sind empirisch in Fallberichten sowie in klinischen Studien mit HIV- und nicht-HIV-assoziiierter PML bisher ohne eindeutigen Wirksamkeitsnachweis getestet worden (u. a. Cytosin-Arabinosid (Ara-C), Cidofovir, Interferon-alpha, Mirtazapin, Mefloquin) [221].

32.6.4 Prionen/Creutzfeldt-Jakob Erkrankung (CJK/CJD)

■ Inzidenz, Ätiologie, Pathogenese

Die Creutzfeldt-Jakob Erkrankung ist eine seltene und degenerative Erkrankung des ZNS, die ausnahmslos letal endet. Weltweit beträgt die Inzidenz 1/1.000.000 Menschen pro Jahr. Die CJD gehört zu den transmissiblen spongiformen Enzephalopathien (TSE).

Es werden 3 Formen der Erkrankung unterschieden:

1. Die **sporadische** CJD (sCJD) ist die weitaus häufigste Form, tritt ohne bekannte Risikofaktoren auf und befällt vor allem Menschen im 6. oder 7. Lebensjahrzehnt.
2. In bis zu 10 % der Fälle kommen **hereditäre** Formen vor, wobei die betroffenen Patienten eine positive Familienanamnese aufweisen. Zu diesen genetischen TSE werden Kuru Kuru, fatale familiäre Insomnie (FFI) sowie die Gerstmann-Sträussler-Scheinker-Krankheit gezählt.
3. Die **erworbene** CJD – auch „**variant**“ CJD (vCJD) genannt – bildet die dritte Form.

Angenommen wird hierbei eine iatrogene Übertragung entweder durch Kontakt mit infektiösem Gewebe (z. B. Hirnhaut- oder Korneatransplantate) oder durch medizinische Eingriffe mit nicht adäquat sterilisiertem Operationsbesteck. Bei der seit 1996 bekannten vCJD in Großbritannien und Frankreich, der insbesondere junge Menschen erlegen sind, wird eine Übertragung von BSE (einer TSE, die vor allem Rinder befällt) auf den Menschen durch den Verzehr von infiziertem Rindfleisch vermutet. Wie durch Studien belegt werden konnte, ist bei dieser Form der CJD neben dem ZNS vor allem das lymphatische Gewebe (Lymphknoten, Tonsillen, Milz) betroffen.

Die Theorie der sogenannten „slow viruses“ wurde durch den bisher fehlenden Nachweis eines Virus oder eines anderen Organismus als ursächlichem Erreger der TSE fallengelassen. Stattdessen werden heute allgemein Prionen (Proteine) dafür verantwortlich gemacht, wobei aus harmlosen Proteinen durch Faltung die infektiösen Varianten entstehen.

Es ist unbekannt, wie viele abnormale Proteine ein Mensch haben muss, um an CJD zu erkranken.

■ Symptomatik, Diagnostik, Therapie, Prognose

Klinisch steht bei der sCJD eine rasche progressive Demenz im Vordergrund, die anfänglich mit Persönlichkeitsänderungen, Gedächtnisstörungen und Muskelataxien einhergehen

kann. Myoklonien sind hierbei relativ häufig anzutreffende Beschwerden. Auch Visusstörungen bis hin zur Amaurosis sind möglich. Im weiteren Verlauf verlieren die Patienten die Fähigkeit zu schlucken, zu sprechen und sich zu bewegen, um letztendlich in ein Koma zu fallen. Infektionen wie Pneumonien führen dann meistens zum Tod des Betroffenen.

Die vCJD beginnt hingegen mit psychiatrischen Symptomen. Sie befällt junge Menschen und hat einen längeren Krankheitsverlauf vom Beginn der Symptome bis zum Exitus letalis.

Das demenzielle Fortschreiten dieser Erkrankung ist wesentlich schneller, vergleicht man es mit Alzheimer-Demenz oder anderen Demenzen.

Derzeit existiert kein verlässlicher Test zur **Diagnose** der CJD. Der Ausschluss anderweitiger behandelbarer Ursachen für eine Demenz (z. B. Enzephalitis) ist vordergründig. Dieser wird vor allem durch eine zerebrale Bildgebung mittels CCT und cMRT, eine Lumbalpunktion sowie ein EEG durchgeführt, welche charakteristische bzw. spezifische Veränderungen aufweisen können. Eine sichere Diagnose für CJD kann allerdings nur durch eine Hirnbiopsie oder durch eine Autopsie gestellt werden. Aufgrund einer fehlenden therapeutischen Konsequenz und dem Risiko einer Hirnbiopsie wird diese hierbei eher nicht durchgeführt. Eine Erhöhung des Proteins 14-3-3 im Liquor ist charakteristisch für CJD, jedoch nicht pathognomisch.

Die **Prognose** ist infaust mit einem Krankheitsverlauf von in der Regel weniger als 1 Jahr bei der sCJD und von ca. 14 Monaten bei der vCJD. Eine jüngere Publikation [231] weist allerdings auf regionale Unterschiede hin: So konnte gezeigt werden, dass bei sCJD-Patienten in Japan die Krankheitsdauer bis zum Tod im Schnitt 16 Monate betrug, wohingegen sie in Europa nur bei ca. 5 Monaten lag.

32.7 HIV-Infektion und HIV-assoziierte Krankheitsbilder

G. Arendt, U. Meyding-Lamadé

AIDS („acquired immune deficiency syndrome“) wurde 1981 erstmals beschrieben. Diese übertragbare Krankheit wird durch das HI-Retrovirus verursacht und ist durch eine ausgeprägte Funktionsstörung des Immunsystems gekennzeichnet. Nach Angaben des koordinierten Programms für AIDS der Vereinten Nationen, UNAIDS [254], gab es am Ende des Jahres 2013 ca. 35 Mio. HIV-Infizierte weltweit, davon ca. 69 % im subäquatorialen Afrika. AIDS zählt nach wie vor zu den 5 häufigsten infektiösen Todesursachen weltweit.

32.7.1 HIV-Infektion

■ Definition und Epidemiologie

HIV wird am häufigsten durch Sexualkontakt verbreitet – und zwar sowohl heterosexuell als auch durch Männer, die Sex mit Männern (MSM) haben – wie auch durch verunreinigte Injektionsnadeln, die zur intravenösen Verabreichung von Drogen

dienen. Weitere Infektionswege sind die Mutter-Kind-Übertragung sowie die Verabreichung kontaminierter Blutprodukte oder Blutkonserven. Das Infektionsrisiko bei medizinischem Personal durch akzidentelle Verletzungen ist eher gering, eine Serokonversion kommt in ca. 0,3 % dieser Fälle vor [248].

■ Ätiologie

■ ■ Erreger

Der AIDS-Erreger ist das humane Immundefizienzvirus (HIV). HIV gehört zu den RNS-Reverse-Transkriptase-tragenden Retroviren. Man kennt 2 HIV-Varianten: das weltweit verbreitete HIV-1 und das hauptsächlich in Westafrika prävalente HIV-2. Das HI-Virus verursacht eine direkte Beeinträchtigung des Immun- und Nervensystems. Das Immunsystem des HIV-Infizierten bildet Antikörper gegen das Virus, aber dadurch wird dessen Vermehrung nicht gehemmt.

■ ■ Inkubation

Die HIV-Inkubation wird serologisch und klinisch definiert:

- serologisch als der Zeitabstand zwischen der Infektion und dem Nachweis von HIV-Antikörpern im Serum, was 1–3 (selten 6) Monate dauert,
- klinisch als der Zeitabstand zwischen der Infektion und dem Auftreten von AIDS.

Bei Erwachsenen dauert dies durchschnittlich 10 ± 2 Jahre. Die Inkubationszeit ist bei perinataler Infektion und bei Menschen mit Ernährungsmangel verkürzt.

■ Pathogenese

HIV zielt auf die CD4-Rezeptor-tragenden Zellen des Immunsystems: T-Helferzellen ($CD4^+$ -Lymphozyten) und mononukleäre Zellen wie Makrophagen, Monozyten, Mikroglia und Langerhans-Zellen der Epidermis. Chemokinrezeptoren sind als Kofaktoren für die virale Penetration in die Zellen zuständig, im Falle dendritischer Zellen handelt es sich um den CCR-5-Korezeptor. Durch Zerstörung der T-Helferzellen fällt deren absolute Zahl unter die Normgrenze von $400/\mu\text{l}$. Der Quotient T-Helferzellen/T-Suppressorzellen wird deshalb auf Werte $< 1,2$ erniedrigt (Normalwert: 2). Dieser Prozess provoziert eine gravierende Immunschwäche, die im Verlauf der Infektion lebensbedrohliche opportunistische Infektionen und charakteristische Tumoren verursacht, eine Entwicklung, die heutzutage durch die modernen antiretroviralen Kombinationstherapien zumeist verhindert wird. Im Frühverlauf der Infektion wird das ZNS von HIV-infizierten Monozyten erreicht. Die HI-Virionen vermehren sich in den Makrophagen und Monozyten des ZNS und verändern das Sekretionsverhalten der Astrozyten, deren Produkte neurotoxische Eigenschaften entwickeln und apoptotische Prozesse initiieren.

■ Symptomatik

Nach einer Klassifikation des CDC (Centers for Disease Control 1993) werden die Stadien der HIV-Infektion aufgrund klinischer Befunde und der absoluten Zahl der $CD4^+$ -Zellen eingeteilt (■ Tab. 32.23). Für die Stadieneinteilung gilt die am weitesten fortgeschrittene Kategorie: Eine Rückklassifizierung

findet nicht statt. Hierbei wird nicht berücksichtigt, dass die antiretrovirale Therapie Immunrekonstruktionen möglich macht.

Zur Kategorie A gehören das akute retrovirale Syndrom, auch akute HIV-Krankheit genannt, die Latenzphase oder asymptomatische Infektion und das Lymphadenopathiesyndrom (LAS). Das akute retrovirale Syndrom tritt nach 3–6 Wochen bei ungefähr 30 % der HIV-Infizierten auf. Das Krankheitsbild ähnelt dem einer Mononukleose und besteht aus Fieber, Exanthem, Myalgien, Lymphknotenschwellungen und einer Splenomegalie. Dieses Stadium kann auch asymptomatisch verlaufen, obwohl sich die HI-Virionen im lymphatischen Gewebe vermehren. Bei ca. 40 % der Patienten tritt das Lymphadenopathiesyndrom auf. Dies wird durch eine persistierende, mehr als 3 Monate dauernde, generalisierte Lymphadenopathie an mindestens 2 extrainguinalen Stellen definiert.

Zur Kategorie B gehören Erkrankungen, die nicht AIDS-definierend, aber Folge eines kompromittierten Immunstatus sind. Zu dieser Kategorie gehören chronische Diarrhöen, subfebrile Temperaturen, die idiopathische thrombozytopenische Purpura, Dysplasien der Zervix unteri bzw. ein Carcinoma in situ in dieser Lokalisation, Candidosen (oropharyngeal, vulvovaginal), Herpes Zoster, eine orale Haarleukoplakie, Listeriose oder bazilläre Angiomatose. Für eine Progression sprechen ein Anstieg der Viruslast und eine Abnahme der $CD4^+$ -Zellen.

Zur Kategorie C gehören die AIDS-definierenden Krankheiten oder AIDS-Indikatorerkrankungen, die in folgender Übersicht aufgeführt sind.

AIDS-definierende Krankheiten

- Bakterielle Pneumonie, periodisch wiederkehrend (≥ 2 Episoden in 12 Monaten)
- Candidose der Bronchien, Trachea oder Lunge
- Ösophageale Candidose
- Invasives Zervixkarzinom (Bestätigung durch Biopsie)
- Kokkidioidomykose, disseminiert oder extrapulmonal
- Kryptokokkose, extrapulmonal
- Kryptosporidiose, chronische Darmbeteiligung (> 1 Monat Dauer)
- Zytomegalievirus (nicht Befall von Leber, Milz oder Lymphknoten)
- HIV-assoziierte Demenz
- Herpes simplex: chronische Ulzera (> 1 Monat Dauer), Bronchitis, Pneumonitis oder Ösophagitis
- Histoplasmose, disseminiert oder extrapulmonal
- Isosporiasis, chronisch, intestinal, > 1 Monat bestehend
- Kaposi-Sarkom
- Lymphom, Burkitt, immunoblastisches, primär zerebral
- Mycobacterium avium complex oder M. kansasii, disseminiert oder extrapulmonal
- Mycobacterium tuberculosis, pulmonal oder extrapulmonal

■ **Tab. 32.23** Klassifikation der Stadien der HIV-Infektion

Helfer-T-Zellen [Anzahl/ μ l]		A Asymptomatisch oder akute HIV-Krankheit oder LAS	B Symptomatisch (nicht A oder C)	C AIDS-definierende Krankheiten
1	> 500	A1	B1	C1
2	200–499	A2	B2	C2
3	< 200	A3	B3	C3

- Mycobacterium, andere oder nicht identifizierte Spezies disseminiert oder extrapulmonal
- Pneumocystis-jirovecii- (früher carinii)-Pneumonie (PCP)
- Progressive multifokale Leukenzephalopathie
- Salmonellenseptikämie, rezidivierend
- Zerebrale Toxoplasmose
- Wasting-Syndrom, HIV-bedingt: unbeabsichtigte Gewichtsverlust > 10% des Körpergewichts assoziiert mit entweder chronische Diarrhö (≥ 2 -mal flüssiger Stuhlgang am Tag, ≥ 1 Monat) oder mit chronischer Schwäche und dokumentiertem Fieber ≥ 1 Monat Dauer

■ Diagnostik

Der Nachweis von HIV-Antikörpern im Serum mittels ELISA und/oder Western-Blot sichert die Diagnose der HIV-Infektion. Die Infektion mit HIV kann während der sog. „Fensterzeit“ (zwischen 4 und 12 Wochen nach der Primärinfektion) mittels Polymerasekettenreaktion (PCR) der HIV-Genomsequenzen festgestellt werden, bevor die HIV-Antikörper nachweisbar sind. Surrogat-Marker der HIV-Infektion sind die Virusbelastung im Blut (Anzahl der HIV-RNA-Kopien im Plasma) und die Anzahl der CD4⁺-Zellen [250].

➤ Bei bewusstseinsklaren Patienten muss vor Durchführung eines HIV-Tests das Einverständnis des Betroffenen eingeholt werden.

■ Therapie

Die Behandlung von HIV-AIDS besteht aus

1. einer spezifisch antiretroviralen Therapie, die eine Mehrfachkombinationstherapie ist, die sog. hochaktive antiretrovirale Kombinationstherapie (cART),
2. einer symptomatischen Behandlung HIV-assoziiierter Erkrankungen und Komorbiditäten sowie
3. der Prophylaxe opportunistischer Infektionen (heute nach Stabilisierung des Immunstatus meist nicht mehr erforderlich).

Indikationen für die Aufnahme einer antiretroviralen Therapie sind der klinische und/oder laborchemische Nachweis des Immundefekts (■ Tab. 32.24).

Ergebnisse der START-Studie [246] deuten darauf hin, dass ein Therapiebeginn oberhalb von 350 CD4⁺-Zellen/ μ l –

insbesondere auch im Hinblick auf neurologische Systemmanifestationen – sinnvoll sein kann.

Ziele der Therapie der HIV-Infektion sind:

1. die HI-Viruslast dauerhaft unter die Nachweisgrenze der gängigen Tests zu bringen,
2. die Immunlage zu stabilisieren,
3. die Lebensqualität zu verbessern,
4. die Entwicklung von Resistenzen zu verhindern und
5. die HIV-assoziierte Morbidität und Mortalität zu reduzieren [256].

Die Behandlung sollte möglichst in Zusammenarbeit mit einem in der HIV-Therapie erfahrenen Arzt oder Zentrum erfolgen. Dafür ist die Mehrfachkombinationstherapie (cART) mit antiretroviralen Substanzen erforderlich. Medikamente aus den folgenden Klassen stehen für die Initialtherapie zur Verfügung: nukleosidanaloge Reverse-Transkriptase-Inhibitoren (NRTI), nichtnukleosidische RT-Inhibitoren (NNRTI), Proteaseinhibitoren (PI), Integraseinhibitoren (INI) und sog. „Entry“-Inhibitoren (Fusionshemmer und CCR-5-Antagonisten).

➤ Eine cART besteht aus 2 NRTI in Kombination mit entweder 1 NNRTI, PI, INI oder einem Präparat aus der Gruppe der Entry-Inhibitoren, wobei häufig 3–4 Medikamente in einer Tablette kombiniert werden.

Heutzutage berücksichtigen die meisten HIV-Therapeuten den sog. Letendre Score (CPE = CSF Penetration Effectiveness Score), der den einzelnen Präparaten Penetrations-Scores von 1–4 zuordnet (■ Tab. 32.25) und in der Summe oberhalb von 7 liegen soll [255].

Ziel dieses Kapitels ist es nicht, alle Therapieoptionen detailliert zu beschreiben, da diese einem ständigen Aktualisierungsprozess unterliegen. Dafür verweisen wir auf die Empfehlungen in den „Guidelines for the Use of Antiretroviral Agents in HIV-1-Infected Adults and Adolescents“ (► <http://aidsinfo.nih.gov/>), auf die Deutsch-Österreichischen Leitlinien zur antiretroviralen Therapie der HIV Infektion (► <http://www.daignet.de>), auf die Leitlinien der Deutschen Gesellschaft für Neurologie zur Diagnostik und Therapie HIV-1-assoziiierter Erkrankungen (► <http://www.dgn.org>) und auf die Empfehlungen des Robert-Koch-Institutes (► <http://www.rki.de>). Dort werden alle antiretroviralen Substanzen und deren wichtigste Nebenwirkungen genannt. Darüber hinaus werden die empfohlenen Kombinationen zur

Tab. 32.24 Beginn der antiretroviralen Therapie bei Erwachsenen in Abhängigkeit von der Anzahl der T-Helferzellen und Zusatzkriterien (nach den Deutsch-Österreichischen Leitlinien zur antiretroviralen Therapie der HIV-Infektion, konsentiert Version vom 4.3.2010)

Klinische Kategorie	CD4 ⁺ [Anzahl/ μ l]	Zusatzkriterien ^a	Therapieempfehlung
HIV-assoziierte Symptome und Erkrankungen (CDC: C, B) ^b	Alle Werte	–	Eindeutige Empfehlung auf der Basis mindestens einer randomisierten Studie mit klinischen Endpunkten
Asymptomatische Patienten	< 200	–	Eindeutige Empfehlung auf der Basis mindestens einer randomisierten Studie mit klinischen Endpunkten
	200–350	–	Eindeutige Empfehlung auf der Basis von Surrogatmarkerstudien oder Kohortendaten
	350–500	Gegeben	Im Allgemeinen ratsam auf der Basis von Surrogatmarkerstudien oder Kohortendaten
	350–500	Nicht gegeben	Vertretbar/ratsam auf der Basis von Surrogatmarkerstudien oder Kohortendaten
	> 500	Gegeben	Vertretbar nach Expertenmeinung
		Nicht gegeben	Im Allgemeinen abzulehnen nach Expertenmeinung
Akutes retrovirales Syndrom mit schwerer/lang dauernder Symptomatik	Alle Werte	–	Im Allgemeinen ratsam auf der Basis von Surrogatmarkerstudien oder Kohortendaten
Asymptomatische/gering symptomatische Serokonversion	Alle Werte	–	Vertretbar/ratsam auf der Basis von Surrogatmarkerstudien oder Kohortendaten

^a Eines oder mehrere der folgenden Zusatzkriterien: Plasmavirämie > 100.000 Kopien/ml, HCV- bzw. hochreplikative HBV-Koinfektion, Alter > 50 Jahre, Framingham Score > 20%/10 Jahre, rasch sinkende CD4⁺-Zellzahl.

^b Eine gesicherte HIV-Nephropathie ist als symptomatische HIV-Infektion zu werten und begründet somit eine Therapieindikation.

initialen antiretroviralen Therapie und die kontraindizierten Kombinationen erklärt.

Eine exzellente Informationsquelle im deutschsprachigen Raum ist das im Internet abrufbare Buch: HIV.Net: ► www.hiv.net.

Bei Patienten mit klinisch manifesten neurologischen Defiziten sollen nach jüngsten Ergebnissen der CHARTER-Studie die in **Tab. 32.26** aufgeführten Kombinationen präferenziell eingesetzt bzw. vermieden werden.

■ Prognose

Die HI-Viruskonzentration im Blut 6 Monate nach der Infektion („set point“) ist von prognostischer Bedeutung (**Tab. 32.27**, [257]). Die Wahrscheinlichkeit, 3 Jahre nach der HIV-Infektion AIDS zu entwickeln, hängt mit der HI-Viruslast und der CD4⁺-Zellzahl eng zusammen.

32.7.2 Postexpositionsprophylaxe

Die statistische Wahrscheinlichkeit einer beruflichen HIV-Infektion nach perkutaner Exposition mit Blut von HIV-Infizierten (z. B. Nadelstich- oder Schnittverletzungen) liegt bei ca. 0,3 %. Diese Wahrscheinlichkeit steigt unter den folgenden Bedingungen: tiefe Verletzungen, frische und sichtbare Blut-

spuren am penetrierenden Instrument, Verletzung durch eine Kanüle, die unmittelbar vorher in einer Vene oder Arterie lag, und eine hohe Viruslast des Quellenpatienten [248].

Eine medikamentöse **HIV-Postexpositionsprophylaxe** (HIV-PEP) wird deshalb nach perkutanen Verletzungen mit Injektionsnadeln oder mit anderen Hohlraumnadeln und nach Schnittverletzungen unter Beteiligung von Körperflüssigkeiten mit potenziell hoher HI-Viruskonzentration empfohlen [252]. Bei oberflächlichen Verletzungen und bei Kontakt mit Schleimhaut oder verletzter Haut mit Flüssigkeiten mit hoher HI-Viruskonzentration kann eine HIV-PEP angeboten werden.

► **Eine HIV-PEP wird nicht empfohlen bei perkutanem Kontakt mit anderen Körperflüssigkeiten als Blut (z. B. Urin, Speichel) und bei Expositionen von infektiösem Material mit intakter Haut oder Schleimhaut.**

Die HIV-PEP (**Tab. 32.28**) sollte, wenn möglich, innerhalb der ersten 2 h, keinesfalls später als 12 h nach der Exposition begonnen werden. Die HIV-PEP dauert in der Regel 28 Tage. Die HIV-Serologie sollte nach 6 Wochen sowie 3, 6 und 12 Monate nach der Exposition kontrolliert werden. Berufliche Expositionen mit HIV-Infiziertem Material sind meldepflichtig.

Tab. 32.25 CSF Penetration Effectiveness Score nach Scott Letendre

	4	3	2	1
NRTI	Zidovudin	Abacavir Emtricitabin	Lamivudin Stavudin	Didanosin Tenofovir Zalcitabin
NNRTI	Nevirapin	Delavirdin Efavirenz	Etravirin	
PI	Indinavir/r	Darunavir/r Fosamprenavir/r Indianvir Lopinavir/r	Atazanvir Atazanvir/r Fosamprenavir	Nelfinavir Ritonavir Saquinavir/r Tipranavir/r
Entry-Inhibitoren	Viciviroc	Maraviroc		
Integrase-Inhibitoren		Raltegravir		

Tab. 32.26 Therapieempfehlungen der „CHARTER“-Gruppe für HIV-Patienten mit HAND

Nukleosid „back bone“	Protease-, Integrase-Hemmer/NNRTI	Bemerkung
TNF/FTC	DRV/r RAL DTG	Sollte angewendet werden
	EVG/r	Sollte eher vermieden werden
	EFV ATV/r	Zwingend zu vermeiden
ABC/3TC	DRV/r DTG	Sollte angewendet werden

Tab. 32.27 Prognostische Bedeutung der HI-Viruskonzentration im Blut 6 Monate nach Infektion [246]

HIV-1-RNA [Kopien/ml]	Mittlere Zeit bis AIDS [Jahre]
501–3000	> 10
3001–10.000	8,3
10.001–30.000	5,5
> 30.000	2,8

Tab. 32.28 HIV-Postexpositionsprophylaxe (PEP): Sofortmaßnahmen und medikamentöse Standardkombinationen nach den Deutsch-Österreichischen Empfehlungen zur postexpositionellen Prophylaxe der HIV-Infektion (Stand Mai 2014)

Sofortmaßnahmen	
Stich- oder Schnittverletzung:	Blutfluss fördern durch Druck auf das umliegende Gewebe (≥ 1 min) Intensive antiseptische Spülung bzw. Anlegen eines antiseptischen Wirkstoffdepots
Kontamination von geschädigter Haut bzw. von Auge oder Mundhöhle:	Intensive Spülung mit nächstmöglich geeignetem Antiseptikum (Haut) bzw. Wasser (Auge, Mundhöhle)
Entscheidung über systemische, medikamentöse PEP	
Unfalldokumentation (D-Arzt)	
Erster HIV-AK-Test, Hepatitis-Serologie	
Medikamente	
Medikamentöse Standardkombinationen zur HIV-PEP Standard:	Tenofovir + Emtricitabin + Raltegravir = Truvada (245/200 mg 1-0-0) + Isentress (400 mg 1-0-1)
Alternativen:	Zu Truvada: Combivir (Zidovudin/Lamivudin) – 300/150 mg 1-0-1 Zu Isentress: Kaletra (Lopinavir/Ritonavir) – 200/50 mg 2-0-2
Bei Schwangeren:	Truvada/Kaletra

32.7.3 HIV-assoziierte neurologische Komplikationen

Neurologische Komplikationen entwickeln sich vor oder nach dem Auftreten von HIV-Antikörpern. HIV-assoziierte neurologische Komplikationen treten entweder primär – von HIV verursacht – oder sekundär – als opportunistische Infektionen und Neoplasien – auf [245, 261]. Zerebrovaskuläre Komplikationen unterschiedlicher Genese sind bei HIV-infizierten Patienten überdurchschnittlich häufig. Die häufigsten HIV-assoziierten neurologischen Erkrankungen und deren Pathogenese, klinischer Verlauf, Diagnostik und Therapie werden in den folgenden Abschnitten beschrieben.

Die respiratorische Insuffizienz wegen pulmonaler Komplikationen ist die häufigste Indikation für eine intensivmedizinische Behandlung von HIV-/AIDS-Patienten. Eine solche kann aufgrund neurologischer Komplikationen erforderlich sein, obwohl viele dieser Komplikationen ambulant gut therapierbar sind. Typische neurologische Komplikationen im Frühstadium sind insbesondere die HIV-Meningoenzephalitis sowie eine dem GBS analoge Polyneuroradikulitis – häufig stehen diese in zeitlichem Zusammenhang mit der Serokonversion und machen gelegentlich die Aufnahme auf einer Intensivstation erforderlich. Die HIV-assoziierten neurokognitiven Störungen bzw. die HIV-assoziierte Demenz (HAD) und Myelopathie sowie die oft sehr schmerzhafte Polyneuropathie sind in der Regel kein Grund zur intensivmedizinischen Behandlung.

Die lebensbedrohliche Erhöhung des intrakraniellen Drucks infolge opportunistischer Gehirninfectionen (OI) oder Neoplasien sind – neben HIV-unabhängigen Erkrankungen wie epileptischen Anfallsserien, zerebralen Insulten oder Herzinfarkten – Indikationen zur intensivmedizinischen Behandlung von HIV-infizierten Patienten. Opportunistische Gehirninfectionen treten dabei heutzutage am häufigsten im Rahmen von Immun-Rekonstitutions-Phänomenen („paradoxical“ oder „un-masking“ IRIS) nach Beginn einer cART auf. Die zerebrale Toxoplasmose ist nach wie vor die häufigste unter den opportunistischen ZNS-Infektionen. Darüber hinaus sind folgende Erreger auch in Westeuropa für die Entstehung opportunistischer ZNS-Infektionen epidemiologisch relevant: *Cryptococcus neoformans*, Zytomegalie- und JC-Virus sowie in Migrantenpopulationen mykobakterielle Infekte [245]. Das primäre ZNS-Lymphom ist der häufigste im Zusammenhang mit AIDS auftretende Tumor. Bei systemischen, HIV-assoziierten Lymphomen tritt nicht selten eine sekundäre metastatische Beteiligung der Leptomeningen und/oder des ZNS auf.

Zerebrale Toxoplasmose

Die zerebrale Toxoplasmose ist die häufigste opportunistische Infektion des ZNS bei HIV-infizierten Patienten in Westeuropa. Diese Erkrankung tritt bei 30 % der nichttherapierten Patienten auf und ist in 10 % der Fälle die Erstmanifestation von AIDS. Der Erreger ist das Protozoon *Toxoplasma gondii*; es wird in erster Linie durch Katzenkot oder unzureichend gebratenes Fleisch übertragen. *Toxoplasma gondii* bleibt nach einer Primärinfektion als Pseudozyste im Gehirngewebe.

■ Symptomatik und Diagnostik

Klinisch kommt es bei 80 % der Patienten zu fokalneurologischen Symptomen. Fieber und Kopfschmerz treten bei ungefähr 50 % der Patienten auf.

In der kraniellen Computer- (cCT) und Magnetresonanztomographie (MRT) werden bei 1/3 der Patienten eine solitäre Läsion, bei ca. 2/3 der Patienten mehrere Läsionen mit perifokalem Ödem im Marklager mit ringförmiger oder nodulärer Kontrastmittelanreicherung gefunden. Entscheidend für die Diagnose ist das Ansprechen der klinischen Symptome und – in zweiter Linie – der bildgebenden Befunde auf die antiparasitäre Therapie. Kommt es nach 2 Wochen Therapie nicht zu einer Verbesserung oder tritt gar eine Verschlechterung ein, wird eine Hirnbiopsie empfohlen. Es ist darauf zu achten, dass IRIS zu untypischen Bildgebungsbefunden führen kann (meist zu Änderungen des Kontrastmittelanreicherungsverhaltens).

■ Therapie

Die Therapie besteht in der Regel aus Pyrimethamin plus Sulfalen oder Sulfadiazin in Kombination mit Folinäure, um eine Myelotoxizität oder zerebrale Symptome wie Verwirrtheit oder Psychosen zu verhindern.

Die akute Therapie dauert in der Regel 6–9 Wochen; Zielparameter sind die klinischen Defizite; die im MRT sichtbaren Ringstrukturen können auf Jahre hinaus persistieren.

Sekundärprophylaxen müssen – unabhängig von ggf. persistierenden MRT-Auffälligkeiten – bis etwa 6 Monate nach Erreichen einer vollständigen Viruslast-Suppression im Blut und CD4⁺-Zellzahlen > 250/μl beibehalten werden.

Eine **Primärprophylaxe** ist bei einer T-Helferzellanzahl < 200/μl zu empfehlen, vor allem bei Patienten mit einer positiven Toxoplasmaserologie [247].

Die Gabe von Cortison sollte nur im Einzelfall durchgeführt werden (z. B. drohende Einklemmung), da die Abgrenzung zum Lymphom – sollte es zu einer Biopsie kommen – sonst erschwert wird. In der Wahl von Antiepileptika ist man nicht eingeschränkt, wenn man keine Proteasehemmer der ersten Generation verwendet; allerdings ist es immer sinnvoll, die oben erwähnten Internetadressen vor Ansetzen von Dauertherapien zu konsultieren, um Arzneimittelinteraktionen zu vermeiden.

Zytomegalievirusenzephalitis

Die Zytomegalievirus-(CMV-)Enzephalitis wird durch die Reaktivierung einer latenten CMV-Infektion verursacht und lässt sich immunhistologisch bei ca. 40 % der verstorbenen AIDS-Patienten nachweisen. Überwiegend kommt sie bei einer T-Helferzellanzahl < 100/μl vor.

■ Symptomatik und Diagnostik

Klinisch ist sie entweder durch eine rasch progrediente Enzephalitis, die in einem hohen Prozentsatz der Fälle zu einem Mittelhirnsyndrom führt und in 85 % in ein Coma vigile mündet [245], oder durch eine chronisch progrediente Enzephalopathie (mit Demenz, psychischen Veränderungen, Gedächtnis- und Konzentrationsstörungen) charakterisiert.

Der Nachweis des CM-Virus-Genoms im Liquor – der nicht selten granulozytäre Pleozytosen zeigt – mittels PCR sichert die Diagnose [263], dennoch wird die chronische Form häufig erst post mortem durch den Nachweis der typischen Riesenzellen mit Einschlusskörperchen (Eulenaugenzellen) im Gewebe gesichert.

■ Therapie

Die Akuttherapie besteht in erster Linie aus Ganciclovir ($2 \times 5 \text{ mg/kgKG}/24 \text{ h i. v.}$) und bei Unverträglichkeit Foscarnet ($2 \times 90 \text{ mg/kgKG}/24 \text{ h i. v.}$) oder Cidofovir. Ganciclovir ist myelotoxisch, deshalb sind regelmäßige Blutbildkontrollen erforderlich. Foscarnet ist nephrotoxisch, aus diesem Grund werden eine ausgeglichene Flüssigkeitsbilanz und eine Bestimmung der Kreatininclearance empfohlen. Fakultativ kann auch eine Kombination aus Ganciclovir und Foscarnet gegeben werden [225].

Eine Sekundärprophylaxe mit Ganciclovir ($5\text{--}6 \text{ mg/kgKG i. v. an } 5 \text{ Tagen der Woche}$) oder Foscarnet ($1 \times 90 \text{ mg/kgKG i. v. an } 7 \text{ Tagen oder } 120 \text{ mg/kgKG i. v. an } 5 \text{ Tagen der Woche}$) wird in der Regel nach ca. 3 Wochen Akuttherapie bis zur Stabilisierung des Immunstatus und der vollständigen Suppression der Plasmaviruslast (► Sekundärprophylaxe der zerebralen Toxoplasmose) in reduzierter Dosis eingesetzt.

Kryptokokkenmeningoenzephalitis

Die Kryptokokkenmeningoenzephalitis ist eine opportunistische Infektion mit dem Pilz *Cryptococcus neoformans*, deren Ausbreitung nach einer asymptomatischen Besiedelung infolge Inhalation von Vogelkot hämatogen aus dem Respirationstrakt erfolgt. Sie tritt bei einer T-Helferzellzahl $< 100/\mu\text{l}$ auf.

■ Symptomatik und Diagnostik

Charakteristisch ist ein progredienter Verlauf über Tage oder Wochen mit Kopfschmerzen, Fieber, Übelkeit und schließlich einsetzender Somnolenz. Meningitische Zeichen treten bei nur 30 % der Patienten auf. Häufig ist eine Druckerhöhung der einzige pathologische Liquorbefund; gelegentlich finden sich lymphomonozytäre Pleozytosen. Selten kommt es zu epileptischen Anfällen und fokale-neurologischen Zeichen. Der Erregernachweis mittels Tuschepräparat des Liquors gelingt in 75 %, der Antigennachweis in Serum und Liquor in $> 99 \%$ der Fälle.

■ Therapie

Die Akuttherapie besteht aus Amphotericin B + Flucytosin + Fluconazol und dauert in der Regel zwischen 4 und 6 Wochen. Danach wird eine Konsolidierungstherapie mit Flu-, Itra- oder Voriconazol eingesetzt, bis der Kryptokokkenantigentiter im Liquor negativ ist [260].

Progressive multifokale Leukenzephalopathie (PML)

Die progressive multifokale Leukenzephalopathie (PML) tritt bei HIV-infizierten Patienten, die keine hochaktive antiretrovirale Therapie erhalten, mit einer Inzidenz von 2–4 %

auf. Die PML wird durch die Reaktivierung einer latenten Infektion mit dem Papovavirus „JC“ verursacht, das eine Entmarkung auslöst, da es prädilektiv die Oligodendrozyten befällt.

■ Symptomatik und Diagnostik

Das Krankheitsbild besteht aus progredienten fokale-neurologischen Symptomen wie Paresen, Ataxie, Gesichtsfelddefekten und Aphasie, die auch heute noch – treten sie unter laufender cART auf – innerhalb von Wochen bis wenigen Monaten zum Tode führen können. Ist eine PML eine AIDS-manifestierende Erkrankung bei Therapie-naiven HIV-Positiven, spricht sie häufig gut auf die sofortige Einleitung einer cART an. In der cCT und cMRT ist der Nachweis einzelner oder multipler, nicht raumfordernder Marklagerläsionen ohne Kontrastmittelaufnahme typisch, es sei denn, es handelt sich um eine IRIS-PML, die durch stark Kontrastmittelaufnehmende Herde mit dramatisch raumfordernder Wirkung charakterisiert ist. Der Nachweis des JC-Virus-Genoms im Liquor mittels PCR ist in 80 % der Fälle möglich, wobei eine Repunktion nach wenigen Wochen – klinisch nicht rasch progredienten Verlauf vorausgesetzt – noch einmal zusätzliche 10 % erfasst. Eine stereotaktische Hirnbiopsie ist nur in Einzelfällen notwendig.

■ Therapie

Die einzig wirksame Behandlung ist bei Therapie-naiven Patienten die cART (s. oben) [251]. Bei bereits cART-behandelten HIV-Trägern gibt es keine gesicherte Option.

Primäres ZNS-Lymphom

Das primäre ZNS-Lymphom ist der häufigste in Zusammenhang mit AIDS auftretende Tumor des ZNS. Primäre ZNS-Lymphome sind in der Regel hochmaligne B-Zelltyp-Non-Hodgkin-Lymphome und fast zu 100 % mit dem Epstein-Barr-Virus assoziiert. Die wichtigste Differenzialdiagnose ist die ZNS-Toxoplasmose.

■ Diagnostik

Eine Diagnose mittels neuroradiologischen Verfahren ist nicht spezifisch, denn im Gegensatz zu den ZNS-Lymphomen bei immunkompetenten Patienten können HIV-assoziierte Lymphome ringförmig oder unregelmäßig Kontrastmittel anreichern. Die Präsenz einer positiven EBV-PCR ist hoch spezifisch und macht die Diagnose einer Toxoplasmose sehr unwahrscheinlich.

■ Therapie

Ohne Behandlung beträgt die mittlere Überlebenszeit nur wenige Wochen. Die Therapie der Wahl ist eine systemische Chemotherapie (modifiziertes CHOP), ggf. in Kombination mit einer Radiotherapie.

■ Tab. 32.29 Intensivneurologisch bedeutsame Parasiten

Geografische Verteilung	Protozoen	Helminthen	Arthropoden
Kosmopolitisch	<i>Acanthamoeba</i> spp.	<i>Strongyloides stercoralis</i>	–
	<i>Naegleria</i> spp.	<i>Trichinella spiralis</i>	
	<i>Toxoplasma gondii</i>	<i>Cysticercus cellulosae</i>	
		<i>Sparganum proliferum</i>	
Tropische Gegenden	<i>Entamoeba histolytica</i>	<i>Schistosoma</i> spp.	–
	<i>Plasmodium falciparum</i>	<i>Paragonimus</i> spp.	
Spezielle tropische Gegenden	<i>Trypanosoma</i> spp.	<i>Angiostrongylus</i>	<i>Pentastomatidae</i>
		<i>Filarien</i>	
		<i>Gnathostoma spinigerum</i>	
		<i>Echinococcus granulosus</i>	
		<i>Coenurus cerebralis</i>	
Gemäßigte Klimazonen	<i>Babesia</i> spp.	<i>Anisakis</i> spp.	–
		<i>Bailisascaris procyonis</i>	
		<i>Echinococcus granulosus</i>	

32.8 Parasitäre Erkrankungen des ZNS

E. Schmutzhard, R. Helbok

Eine detaillierte Kenntnis der Epidemiologie, der Infektionswege und vor allem von prädisponierenden Faktoren ist notwendig, um die Diagnose einer parasitären ZNS-Infektion rechtzeitig zu stellen und eine entsprechende Therapie einleiten zu können.

■ Tab. 32.29 listet entsprechend der geografischen Verteilung die wichtigsten Parasiten auf, die eine ZNS-Infektion bzw. -Infestation verursachen können. Einzelne Parasiten werden weltweit gefunden, andere lediglich in speziellen tropischen Gebieten, wiederum andere grundsätzlich in tropischen Klimaregionen und einzelne vorwiegend in Gegenden mit gemäßigttem Klima.

Parasiten verursachen Krankheitssymptome durch direkte Gewebsinvasion, durch Raumforderung, Gewebephypoxie und Blutung oder indirekt über immunmedierte Mechanismen. Diagnose und antiparasitäre Behandlung sind spezifisch für den jeweiligen Erreger und die durch ihn bewirkten Krankheitsmechanismen. Zunehmend prognostisch wichtiger werden adjuvante, häufig intensivmedizinische Maßnahmen, die von einer besseren Kenntnis pathophysiologischer Abläufe abgeleitet werden.

■ Symptomatik

Die neurologische Symptomatik von ZNS-Parasitosen ist sehr breit gefächert und hängt vom spezifischen Parasiten, der Infestations- bzw. Infektionslokalisation, dem Krankheitsstadium und dem Immunstatus des Patienten ab. Nematoden, die eine ZNS-Infestation verursachen, sind *Filarien* spp., und

unter mikrofilarizider Therapie entwickeln sich häufig lebensbedrohliche neurologische Symptome.

Toxocara spp., *Trichinella spiralis* und Trematoden verursachen nur in seltenen Fällen eine schwerwiegende lebensbedrohliche ZNS-Erkrankung. Vertreter der Zestoden sind überwiegend durch ihre raumfordernde Wirkung (Neurozystizerkose, Echinokokkose) neurologisch auffällig. Eine Übersicht über die klinisch neurologischen Symptome der einzelnen intensivneurologisch bedeutsamen parasitären Infektionen und Infestationen bietet ■ Tab. 32.30.

■ Diagnostik

Einen allgemeinen Überblick gibt ■ Tab. 32.31.

■ Bildgebung

Computertomographische und kernspintomographische Befunde sind häufig unspezifisch. Gelegentlich kann ein fokales oder diffuses Hirnödem beobachtet werden, bei Patienten mit zerebraler Malaria, Trypanosomiasis oder Babesiose sind CT und Kernspintomographie häufig unauffällig. Eine ZNS-Infektion mit *Naegleria* spp. verursacht – im Sinne einer akuten Meningitis – eine Kontrastmittelanreicherung der Meningen. Einzelne multiple parenchymatöse Hypodensitäten ohne Kontrastmittelspeicherung werden in der CT bei Trichinose, früher Zystizerkose, Acanthamoebeninfektion, Sparganose, Coenurose und bei der frühen Toxoplasmose beobachtet. Ringförmig kontrastmittelspeichernde Läsionen werden bei Infektion bzw. Infestation mit *Toxoplasma gondii*, *Entamoeba histolytica*, *Acanthamoeba* spp., *Toxocara* spp., *Cysticercus cellulosae*, *Schistosoma* spp. und *Paragonimus* spp. gesehen.

Eine Schädelübersichtsröntgenaufnahme, Röntgenaufnahmen des Thorax und der Muskeln kann Kalzifikationen

Tab. 32.30 ZNS-Parasitosen

Pathogen	Übertragungsweg	Klinisch neurologische Symptome	Krankheitsverlauf
Protozoen			
<i>Acanthamoeba</i> spp.	Kontaktlinsen Nosokomial (Transnasal)	Granulomatöse Enzephalitis, fokales neurologisches Defizit, Fieber und zerebrale Krampfanfälle	Schleichend Selten: fulminant
<i>Babesia</i> spp.	Zecken, Blut	Hämolyse, Hypoxämie, hypoxische Enzephalopathie, Fieber (hauptsächlich bei Splenektomierten)	Fulminant
<i>Entamoeba histolytica</i>	Wasser, Nahrung, fäkooral	Hirnabszess, fokales neurologisches Defizit, Anfälle, erhöhter intrakranieller Druck (vorausgehende Leberabszesse!)	Fulminant
<i>Naegleria</i> spp.	Transnasal (Swimmingpool, Teich etc.)	Purulente Meningoenzephalitis	Fulminant
<i>Plasmodium falciparum</i>	Anopheles-Moskitos, Bluttransfusion	Fieber, Koma, Anfälle, diffuse oder fokale Enzephalopathie, Multiorganversagen, Malaria-Retinopathie	Akut/fulminant
<i>Toxoplasma gondii</i>	Nahrungsmittel, kongenital	Enzephalitis, fokale neurologische Läsionen, Anfälle, Enzephalopathie (bei Immunkompromittierten)	Subakut/chronisch
<i>Trypanosoma brucei gambiense, rhodesiense</i>	Tsetse-Fliege (<i>Glossina</i> spp.)	Meningoenzephalitis	Subakut/chronisch
<i>Trypanosoma cruzi</i>	Raubwanzen, Laborinfektionen	Meningitis/Meningoenzephalitis, kardi- oembolische Ischämien	Akut/subakut
Helminthen			
1. Nematoden (Faden-, Spulwürmer)			
<i>Angiostrongylus cantonensis</i>	Genuss von rohen Schnecken	Meningitis	Akut/subakut
<i>Anisakis</i> spp.	Genuss von rohem Hering	Diffuse und fokale Enzephalopathie	Akut/subakut
<i>Gnathostoma spinigerum</i>	Genuss von ungekochtem Fisch, Schnecken, Hühner- und Entenfleisch	Enzephalomyelitis, Radikulitis, Subarachnoidalblutung	Akut/fulminant
<i>Strongyloides stercoralis</i>	Penetration der intakten Haut	Purulente Meningitis, Abszessbildung, häufig mit gramnegativer Sepsis vergesellschaftet (sog. Hyperinfektionssyndrom bei Immunkompromittierten)	Perakut
<i>Toxocara canis/cati</i>	Zufällige Ingestion von Toxocara-Eiern (beim Spielen mit Hunden)	Fokale zerebrale, spinale Läsionen	Subakut
<i>Trichinella spiralis</i>	Genuss von ungekochtem/ rohem Schweinefleisch	Diffuse und fokale Enzephalopathie	Akut
2. Zestoden (Bandwürmer)			
<i>Cysticercus cellulosae</i> (Adulte Würmer: <i>Taenia solium</i>)	Fäkooral, Ingestion von Wurmeiern	Raumfordernde Läsionen (Zysten), obstruktiver Hydrozephalus, diffuse Enzephalopathie, Meningitis, meningovaskuläre Erkrankung, status epilepticus	Chronisch, gelegentlich akut
<i>Echinococcus granulosus</i>	Ingestion von Wurmeiern (von Hunden ausgeschieden)	Raumfordernde Läsionen, Riesenzysten, obstruktiver Hydrozephalus	Chronisch

■ Tab. 32.30 (Fortsetzung)

Pathogen	Übertragungsweg	Klinisch neurologische Symptome	Krankheitsverlauf
<i>Sparganum proliferum</i> (Adulte: <i>Diphyllobothrium</i> spp.)	Ingestion von infizierten rohen Schnecken oder Froschfleisch	Raumfordernde Läsionen, Zysten, obstruktiver Hydrozephalus	Chronisch
<i>Coenurus cerebralis</i> (Adulte: <i>Taenia multiceps</i>)	Ingestion von Eiern (von Hunden ausgeschieden)	Raumfordernde Läsionen, Zysten, obstruktiver Hydrozephalus	Chronisch
3. Trematoden (Saugwürmer)			
<i>Paragonimus</i> spp.	Ingestion von rohen Süßwasserkrabben oder Krebsfleisch	Raumfordernde Läsionen, Zysten (teilweise verkalkt), basale Meningitis	Schleichend
<i>Schistosoma</i> spp.	Aktive Penetration der Haut (Zerkarien)	Granulome, raumfordernde Läsionen	Chronisch
Pentastomatidae			
<i>Linguatula</i> spp.	Rohes Schlangenfleisch	Verkalkte raumfordernde Läsionen	Protrahiert

■ Tab. 32.31 ZNS-Parasitosen: Diagnostik und Differenzialdiagnose

Pathogen	Klinische Befunde	Differenzialdiagnose
Protozoen		
<i>Acanthamoeba</i> spp.	Liquor cerebrospinalis und CCT: unspezifisch Biopsie von begleitenden Haut-, Sinus- oder Lungenläsionen, Hirnbiopsie	Chronische Meningitis, insbesondere granulomatöse ZNS-Erkrankungen (Tuberkulose, Sarkoidose, Mykose)
<i>Babesia</i> spp.	Blutausstrich (Giemsa-Färbung): Ringformen intraerythrozytär	Malaria
<i>Entamoeba histolytica</i>	Abszessbildung im CCT, Serologie	Abszess anderer Pathogenese
<i>Naegleria</i> spp.	Purulenter Liquor cerebrospinalis: neutrophile Pleozytose Nativliquoruntersuchung: Amöben-Trophoziten	Purulente Meningitis
<i>Plasmodium falciparum</i>	Intraerythrozytäre Ringformen im Blutausstrich (Giemsa-Färbung), Hämolyse, Multiorganversagen, normaler Liquor cerebrospinalis Fundoskopie: Malaria-Retinopathie cMRT: fokales oder diffuses Hirnödem	Enzephalitis, Meningoenzephalitis, Sepsissyndrom
<i>Toxoplasma gondii</i>	Liquor cerebrospinalis: unspezifisch CCT: anspeichernde Ringläsionen, Hypodensitäten Serologie	Enzephalitis, Abszesse, Tumore (z. B. Lymphom)
<i>Trypanosoma brucei gambiense, rhodesiense</i>	Liquor cerebrospinalis: plasmazelluläre, Pleozytose (Morulazellen) Nativliquoruntersuchung: mobile Trypanosomen Blutausstrich: Trypanosomen	Chronische Meningitis (z. B. ZNS-Tuberkulose, Mykose)
<i>Trypanosoma cruzi</i>	Liquor cerebrospinalis: unspezifisch Serologie, Konzentrationstechniken Blutausstrich: Giemsa-Färbung, Xenodiagnose	Akute/subakute Meningitis, bakterielle Endokarditis mit kardiogener Embolisierung
Helminthen		
1. Nematoden (Faden-, Spulwürmer)		
<i>Angiostrongylus cantonensis</i>	Liquor cerebrospinalis: eosinophile Pleozytose, Larven	Andere Meningitis

■ Tab. 32.31 (Fortsetzung)

Pathogen	Klinische Befunde	Differenzialdiagnose
<i>Anisakis</i> spp.	CCT: unspezifisch, Eosinophilie	Enzephalitis
<i>Gnathostoma spinigerum</i>	CCT: fokale Läsionen, SAB Liquor cerebrospinalis: hochgradige Eosinophilie, Xanthochromie, Larven	Meningitis, Radikulitis, Enzephalitis, Subarachnoidalblutung
<i>Strongyloides stercoralis</i>	Liquor cerebrospinalis: eitrig, Larven	Purulente Meningitis, gramnegative Sepsis
<i>Toxocara canis/cati</i>	Liquor cerebrospinalis: Eosinophilie CCT: granulomatöse Läsionen	Neoplasmen, chronisch/subakute granulomatöse entzündliche ZNS-Erkrankung
<i>Trichinella spiralis</i>	Eosinophilie, vorausgehende gastrointestinale Beschwerden, periorbitale Ödeme, Larven in der Muskelbiopsie, erhöhte Muskelenzyme CCT (oder MRI): unspezifische fokale Läsionen	Enzephalitis
2. Zestoden (Bandwürmer)		
<i>Cysticercus cellulosae</i> (Adulte Würmer: <i>Taenia solium</i>)	Serologie, Wurmeier im Stuhl Weichteilröntgen: Kalzifikationen/Zystizerken in der Muskulatur Liquor cerebrospinalis: unspezifisch/normal, häufig keine Eosinophilie CCT/MRI: zystische Läsionen (häufig multipel), Kalzifikationen, Hydrozephalus obstructivus (intraventriculäre Zysten!), unscharf begrenzte Hypodensitäten	Zysten, chronische Meningitis, Enzephalitis, meningovaskuläre Syndrome
<i>Echinococcus granulosus</i>	Liquor cerebrospinalis: normal, nur sehr selten Eosinophilie CCT/MRI: zystische Läsionen (Scolices können gelegentlich gesehen werden)	Zysten anderer Ursache
<i>Sparganum proliferum</i> (Adulte: <i>Diphyllobothrium</i> spp.)	Liquor cerebrospinalis: unspezifisch/normal CCT/MRI: multiple Zysten, <i>Larva migrans visceralis/cutanea</i> Gelegentlich Larven in der Muskulatur	Zysten, chronische Meningitis, Enzephalitis, meningovaskuläre Syndrome
<i>Coenurus cerebralis</i> (Adulte: <i>Taenia multiceps</i>)	Liquor cerebrospinalis: unspezifisch CCT: multiple Zysten Selten: Larven in der Muskulatur	Zysten, chronische Meningitis, Enzephalitis, meningovaskuläre Syndrome
3. Trematoden (Saugwürmer)		
<i>Paragonimus</i> spp.	CT: Seifenblasenzysten (d. h. teilweise verkalkte Zysten)	Chronische Meningitis, andere raumfordernde Läsionen, Zysten, Granulome
<i>Schistosoma</i> spp.	Liquor cerebrospinalis: unspezifisch, gelegentlich Eosinophilie CCT/MRI: unspezifisch	Granulome
Pentastomatidae		
<i>Linguatula</i> spp.	?	Zestoden- und Trematodeninfestation

und/oder Zystenbildung bei Patienten mit Zestodeninfestation, bestimmten Trematoden- (*Paragonimus* spp.) oder Nematoden- (*Trichinella spiralis*)-Infestationen gesehen werden. Ein obstruktiver Hydrozephalus kann bei bestimmten Zestoden- und Trematodenerkrankungen, aber auch bei *Gnathostoma-spinigerum*-Infestation beobachtet werden. Letztere kann auch Ursache einer Subarachnoidalblutung und einer eosinophilen Meningitis sein.

Die Ultraschalluntersuchung kann extrakranielle Manifestationen bestimmter parasitärer Erkrankungen (z. B. Leberabszesse) entdecken.

■ ■ Elektrophysiologische Untersuchungstechniken

Die elektrophysiologischen Untersuchungstechniken sind zur Differenzierung parasitärer Erkrankungen des zentralen Nervensystems von nur sehr geringer Bedeutung.

■ ■ Liquordiagnostik und andere Laborparameter

Die Ergebnisse der Liquor-cerebrospinalis-Untersuchung sind bei ZNS-Parasitosen höchst unterschiedlich und in den meisten Fällen sehr unspezifisch.

Patienten, die mit *Naegleria* spp. oder *Strongyloides stercoralis* infestiert sind, zeigen das typische Liquorbild einer purulenten Meningitis mit granulozytärer Pleozytose. Auch *Acanthamoeba* spp. und *E. histolytica* können eine eitrige Meningitis verursachen, wenn die Abszessbildung nahe des Subarachnoidalraums liegt. Liquoreiweißkonzentrationen sind häufig erhöht, Glucosekonzentrationen sind unterschiedlich, gelegentlich erniedrigt. Patienten mit einer Trypanosomiasis, vereinzelt auch Patienten mit einer ZNS-Toxoplasmose haben eine lymphozytäre und/oder plasmazelluläre Pleozytose. Bei der afrikanischen Trypanosomiasis (Schlafkrankheit) ist der Liquoreiweißgehalt frühzeitig und deutlich erhöht (insbesondere IgM). Eine eosinophile Pleozytose ist typisch für eine *Angiostrongylus cantonensis*- oder eine *Gnathostoma spinigerum*-Infestation. Alle anderen Wurmerkrankungen des Nervensystems verursachen normalerweise keine Liquoreosinophilie.

Der Liquor ist typischerweise normal bei zerebraler Malaria, Babesiose und bei Wurmerkrankungen des Nervensystems, die einen chronischen Verlauf nehmen. In Einzelfällen können lebende Parasiten im Nativliquorpräparat gesehen werden: z. B. *Naegleria* spp., *Trypanosoma brucei*, *Strongyloides stercoralis*, *Gnathostoma spinigerum*, *Angiostrongylus cantonensis* oder *Toxocara* spp.

Patienten mit zerebraler Malaria oder Babesiose entwickeln nicht selten das klinische Vollbild eines „Sepsissyndroms“ mit Multiorganmitbeteiligung im Sinne einer Multiorganmalaria.

Eine Eosinophilie im peripheren Blut kann – muss aber nicht – bei Wurminfestation beobachtet werden. Alle Wurmerkrankungen, bei denen migrierende Larven krankheitsmitbestimmend sind, haben häufiger eine Eosinophilie im peripheren Blut (z. B. *Toxocara*, *Filarien*, *Trichinella spiralis*). Wurmerkrankungen mit Muskelmitbeteiligung (Myositis) können eine erhöhte Kreatinphosphokinase (CK) im peripheren Blut zeigen (*Trichinella spiralis*, *Cysticercus cellulosae*).

■ ■ Mikrobiologie

Plasmodium falciparum, *Babesia* spp., *Trypanosoma* spp., *Mikrofilarien* können im peripheren Blutaussstrich (Giemsa-Färbung) gesehen werden. Nativuntersuchungen des Liquors können bei *Trypanosomen*, *Naegleria* spp., *Strongyloides stercoralis*, *Gnathostoma spinigerum*, *Angiostrongylus cantonensis* und *Toxocara* spp. diagnostisch sein. Eine Muskelbiopsie führt bei Anisakiasis, Sparganose, Coenurose, Trichinose und Zystizerkose nicht selten zur Diagnose.

Serologische Untersuchungstechniken können das diagnostische Ergebnis verbessern, spielen jedoch bei lebensbedrohenden, akuten ZNS-Parasitosen eine eher untergeordnete Rolle.

Da bei vielen ZNS-Parasitosen eine systemische Infestation vorhanden sein kann – bis hin zur Multiorganmitbeteiligung (s. Malaria) ist eine interdisziplinäre Diagnostik essenziell. Pa-

tienten mit amerikanischer Trypanosomiasis (Chagas-Erkrankung) können unspezifische EKG-Veränderungen inklusive Reizleitungsstörungen oder Arrhythmien etc. aufweisen.

Eine ZNS-Strongyloidiasis ist häufig mit einer gramnegativen Sepsis und eventuell Meningitis vergesellschaftet. Nicht wenige Patienten mit einer ZNS-Parasitose leiden an fokalen und/oder generalisierten zerebralen Krampfanfällen.

■ Therapie

■ ■ Spezifische Chemotherapie

Die spezifischen Chemotherapieempfehlungen sind in **Tab. 32.32** zusammengestellt.

Viele Patienten mit parasitären Erkrankungen des ZNS können auf normalen neurologischen Stationen behandelt werden; Patienten mit zerebraler Malaria, primärer Amöbenmeningitis, Babesiose, Gnathostomiasis, Strongyloides-Hyperinfektionssyndrom etc. sind allerdings medizinische Notfälle und müssen intensivmedizinisch überwacht und therapiert werden.

In Einzelfällen können auch bei anderen ZNS-Parasitosen erhöhter intrakranieller Druck, Hydrozephalus, intraventrikuläre Zysten, perifokale Ödementwicklung, akute purulente Meningitis, meningovaskuläre Syndrome, hypoxische Enzephalopathien, Hirnstammsyndrome sowie raumfordernde Prozesse der hinteren Schädelgrube und letztlich kardiale Involvierung und Multiorganmitbeteiligung zur Intensivpflichtigkeit beitragen. In allerjüngster Vergangenheit wurden mehrere Studien über Kombinationstherapien bei Multiorganmalaria publiziert.

■ ■ Adjuvante Therapie

Multiorganversagen bei *Plasmodium falciparum*-Malaria oder Babesiose führt zur Beatmungspflichtigkeit, Hämofiltration und evtl. Gesamtblutaustauschnotwendigkeit. Solche Patienten profitieren nicht von einer Antikoagulationstherapie, einer kontinuierlichen Osmotherapie mit Mannit oder von Corticosteroiden. Unkontrollierte Hypervolämie sollte vermieden werden, engmaschiges ZNS- und kardiopulmonales Monitoring ist bei Patienten mit zerebraler Malaria dringend notwendig. Allerdings sind Steroide als Begleittherapie zu Beginn der antihelminthischen Therapie bei Neurozystizerkose, Trichinose oder Schistosomiasis unverzichtbar.

■ ■ Neurochirurgisches Management

Neurochirurgische Interventionen können sowohl zu diagnostischen als auch zu therapeutischen Zwecken angezeigt sein. Ein akuter Hydrozephalus obstructivus erfordert die schnellstmögliche Anlage einer Liquordrainage. Intraventrikuläre Zysten sollten aus therapeutischen und diagnostischen Gründen exstirpiert werden.

■ Prognose

Die Prognose von Patienten mit ZNS-Parasitosen ist vom auslösenden pathogenen Agens abhängig. Etwa 20 % der Patienten mit zerebraler Malaria versterben, und bis zu 10 % tragen ein neurologisches Langzeitdefizit (Paresen, Krampfanfälle) davon. Die Mortalität ist bei allen Formen einer zerebralen

■ **Tab. 32.32** Spezifische Chemotherapien bei ZNS-Parasitosen

Erkrankung	Chemotherapeutisches Agens	Dosis	Dauer
Zerebrale Malaria	Chinin-Dihydrochlorid	Initialer Bolus: 20 mg/kgKG	Über 4 h
		Erhaltungsdosis von 10 mg/kgKG alle 8 h	Für 1 Woche
	Chinidin-Gluconat	Initialer Bolus: 10 mg/kgKG	Über 1–2 h
		Konstante i. v.-Infusion von 0,02 mg/kgKG/min	Für 75 h
		Chinin-Sulfat: 650 mg alle 8 h p. o.	Für 3 Tage
	Arthemeter	300 mg i. m.	Tag 1
		150–200 mg i. m.	Tag 2 und 3
	Artesunate	2,4 mg/kg 2×/24 h i. v.	Tag 1
		1×/24 h i. v.	Tag 2 und 3
	<i>Mögliche Kombinationen:</i> Artesunate + Mefloquin Dihydroartemisinin + Trimethoprin + Piperacquine		
Babesiose	Clindamycin +	300–600 mg 4×/24 h i. v.	7–10 Tage
	Chinin	650 mg 3×/24 h p. o.	
Sekundäre zerebrale Amoebiasis (<i>Entamoeba histolytica</i>)	Metronidazol	750 mg 3×/24 h p. o./i. v.	5–10 Tage
	Dehydroemetin	60–80 mg i. m.	5–10 Tage
Primäre Amöbenmeningoenzephalitis (<i>Naegleria fowleri</i>)	Amphotericin B i. v. +	1,0 mg/kgKG/24 h i. v.	?
	Amphotericin B intrathekal	Beginnend mit 1,0 mg, dann 0,1 mg an alternativen Tagen (via Reservoir)	?
	Potenzielle Synergie		?
	<i>Kombination von Amphotericin B mit Rifampicin, Miconazol oder Tetrazyklin</i>		
Granulomatöse Amöben-Enzephalitis (<i>Acanthamoeba</i> spp.)	Diamidinderivate (Pentamidine)	?	?
	Amphotericin B	?	?
	5-Fluorocytosin	?	?
Chagas-Erkrankung (<i>Trypanosoma cruzi</i>)	Nitrofuranderivat (Nifurtimox)	8–10 mg/kgKG/24 h	3–4 Monate
	Benznidazol (Radanil)	5 mg/kgKG/24 h	2 Monate
Schlafkrankheit	Suramin, dann	1 g/24 h (200 mg Testdosis)	Tag: 1, 3, 7, 14, 21
	Melarsoprol (Mel B)	3,6 mg/kgKG/24 h i. v.	3 Tage, Wiederholung nach 1–2 Wochen
	Difluoromethylornithin (DFMO), dann	400 mg/kgKG/24 h i. v.	2 Wochen
	Difluoromethylornithin (DFMO)	4×75 mg/kgKG/24 h p. o.	1 Monat
Angiostrongyliasis	Keine gesicherte Therapie		
Anisakiasis	Keine gesicherte Therapie		
Gnathostomiasis	Albendazol	15 mg/kgKG/24 h	?

Tab. 32.32 (Fortsetzung)

Erkrankung	Chemotherapeutisches Agens	Dosis	Dauer
<i>Strongyloides-stercoralis</i> -Hyperinfektionssyndrom	Thiabendazol	25 mg/kgKG/2×/24 h p. o.	3 Tage
Toxokarose	Thiabendazol	25 mg/kgKG/24 h p. o.	1 Woche
Trichinose	Thiabendazol	25 mg/kgKG/24 h p. o.	1 Woche
	Mebendazol	5 mg/kgKG/24 h p. o.	2 Wochen
	Flubendazol	40 mg/kgKG/24 h p. o.	2 Wochen
Neurozystizerkose	Praziquantel in Kombination mit	50 mg/kgKG/24 h p. o.	2 Wochen
	Albendazol	15 mg/kgKG/24 h p. o.	Bis zu 4 Wochen
Coenurose	Keine gesicherte Therapie		
Sparganose	Keine gesicherte Therapie		
Paragonimiasis	Bithionil	50 mg/kgKG/24 h p. o.	1 Monat an alternierenden Tagen
	Praziquantel	50 mg/kgKG p. o.	Einzeldosis
Schistosomiasis			
<i>Schistosoma mansoni</i> , <i>S. haematobium</i>	Praziquantel	40–50 mg/kgKG p. o.	Einzeldosis
<i>Schistosoma japonicum</i>	Praziquantel	20 mg/kgKG/3×/24 h p. o.	Über 24 h
Infestation mit <i>Pentastomatidae</i>	Keine gesicherte Therapie		

Amoebiasis (*E. histolytica*, freilebende Amöben) hoch. Ohne Behandlung führt eine afrikanische Trypanosomiasis auf jeden Fall zum Tod, eine ZNS-Infektion mit *Trypanosoma cruzi* besitzt bei Kindern eine Mortalität bis zu 12 %. Eine Infektion mit *Gnathostoma spinigerum* verursacht bei knapp 10 % einen letalen Verlauf, und bei knapp 40 % sind neurologische Langzeitfolgen zu erwarten. Eine Toxokarose, eine Trichinose und andere Nematoden- und Trematodeninfestationen sind nur selten mit einem tödlichen Verlauf assoziiert. Die Mortalität bei einem *Strongyloides-stercoralis*-Hyperinfektionssyndrom beträgt allerdings bis zu 75 %.

Der klinische Verlauf, die Langzeitfolgen und letztlich auch die Überlebenschancen sind bei ZNS-Parasitosen von der frühzeitigen Diagnose und dem frühestmöglichen spezifischen Therapiebeginn sowie den allgemeinmedizinischen bzw. intensivmedizinischen supportiven Maßnahmen abhängig.

32.9 Pilzinfektionen des ZNS

E. Schmutzhard, B. Pfausler

Pilze verursachen eine Erkrankung des Nervensystems entweder durch Direktinvasion des Gewebes, durch die Freisetzung von Toxinen oder durch die Auslösung pathologischer immunologischer Reaktionen. Die Empfindlichkeit gegenüber

Pilzinfektionen wird zum überwiegenden Teil durch die immunologische Kompetenz bedingt, wenngleich geografische, klimatische, berufsexpositionelle und möglicherweise auch hormonelle Faktoren eine zusätzliche wichtige Rolle spielen. Infektionen des Nervensystems werden durch Zygomyceten, Askomyzeten, Basidiomyzeten und Deuteromyzeten verursacht. Bei Immuninkompetenz kann praktisch jeder Pilz krankheitsverursachend sein – aber auch bei Immunkompetenz, wie im Jahre 2012 in den USA bei der bedrohlichen Epidemie deutlich wurde, die durch intrathekale Verabreichung von Methylprednisolon entstand, das durch (Haut-)Pilzsporen im Herstellungsprozess kontaminiert worden war.

Der Großteil der Patienten mit einer Pilzinfektion des Nervensystems präsentiert sich mit den Symptomen einer chronischen Meningitis, Granulom- und/oder Abszessbildung.

■ Diagnostik ■ Bildgebung

Patienten mit ZNS-Mykosen zeigen bei der Schädelübersichtsröntgenaufnahme oder beim Röntgen der paranasalen Sinus gelegentlich eine Knochendestruierung, Schleimhautverdickung sowie weichteildichte Gewebmassen, die sich von den paranasalen Sinus in den intrakraniellen Raum ausbreiten können.

Die zerebrale **CT-Untersuchung** zeigt eine meningeale Anspeicherung – insbesondere im Bereich der basalen Zisternen –, Hydrozephalus, Granulome und Abszesse. Eine Begleit-

vaskulitis führt zu vaskulär-ischämischen CT-Veränderungen inklusive hämorrhagischer Transformierung. Immunkompetente Patienten zeigen häufig eine ringförmige Anspeicherung nach Kontrastmittelapplikation, diese fehlt bei massiv immunkompromittierender Grunderkrankung. Die CT-Veränderungen sind typischerweise unspezifisch und müssen immer im klinischen Zusammenhang gesehen und interpretiert werden.

Die **Kernspintomographiebefunde** ähneln der zerebralen Computertomographie, wenngleich die MRT die Weichteilgewebe der Kopf- und Nackenregion besser visualisieren kann. Sowohl die MR-Angiographie als auch die konventionelle zerebrale Panangiographie bestätigen die Diagnose einer Vaskulitis, einer arteriellen Okklusion, mykotischer Aneurysmen oder einer Sinusvenenthrombose. Elektrophysiologische Techniken zeigen unspezifische Veränderungen. Die transkranielle Dopplersonographie kann zum Monitoring einer ZNS-Vaskulitis und evtl. bei erhöhtem intrakraniellen Druck zum Einsatz kommen.

■ ■ Liquor cerebrospinalis und andere Laborbefunde

Die Analyse des Liquor cerebrospinalis zeigt bei chronischer Meningitis eine Pleozytose von wenigen bis mehrere tausend Zellen/mm³. Typisch ist ein gemischtzelliges Bild, mononukleär betont, gelegentlich auch polymorphzellig, insbesondere bei abszedierenden Prozessen in der Nachbarschaft der Subarachnoidalräume. Die Ruptur eines mykotischen Aneurysmas resultiert in einem hämorrhagischen bzw. xanthochromen Liquor. Nicht selten findet sich bei Pilzmeningitis eine mäßiggradige Eosinophilie. Der Liquor-Serum-Glucosequotient ist üblicherweise geringgradig erniedrigt, der Eiweißgehalt im Liquor cerebrospinalis mäßig bis massiv erhöht (bis > 1000 mg/dl), letzteres insbesondere bei Arachnoiditis und/oder obstruktivem Hydrozephalus. C-reaktives Protein, Laktat- oder Aminosäurenbestimmung im Liquor sind zur Differenzialdiagnose einer ZNS-Mykose nicht geeignet. Eine zytologische Aufarbeitung hilft, eine chronische Pilzmeningitis von einer Meningeosis carcinomatosa oder leukaemica/lymphomatosa zu differenzieren.

■ ■ Mikrobiologische Befunde

Aspergillus ssp. und Zygomyceten erscheinen im Liquor als Hyphen, während sich Askomyzeten, Basidiomyzeten und Deuteromyzeten als Hefepilze präsentieren. Histologisch aufgearbeitete Biopsate sind häufig klinisch relevanter als Kulturen, insbesondere da ein positives Pilzkulturergebnis oft erst nach Wochen zu erwarten ist. Gomori-Methenamin-Silberfärbung oder PAS-Färbung („periodic acid“-Schiff) sind zur Direktdarstellung von Pilzen am besten geeignete Färbemethoden. *Cryptococcus neoformans* kann im Tuschepräparat gut visualisiert werden, ist typischerweise von einer Polysaccharidkapsel umgeben und zeigt häufig das Phänomen der Knospung. Bei *Coccidioides immitis*-Infektionen wurden Laborinfektionen beschrieben, entsprechende Vorsicht bei der diagnostischen Aufarbeitung ist geboten.

■ Differenzialdiagnosen

Die wichtigsten Differenzialdiagnosen sind in nachfolgender Übersicht aufgelistet; sie ist in keiner Weise vollständig, da fast

jede entzündliche Hirnerkrankung sich wie eine ZNS-Mykose präsentieren kann.

Differenzialdiagnosen einer ZNS-Mykose

Infektiöse Meningoenzephalitis

- Bakteriell (insbesondere vorbehandelt)
- Mykobakteriell (tuberkulöse)
- Brucellose
- Spirochetal
 - Neuroborreliose
 - Neurosyphilis
- Aktinomykose
- Nokardiose
- Parasitär
 - Toxoplasmose
 - Trypanosomiasis
 - Toxokarose
 - Zystizerkose
 - Granulomatöse Amöbenenzephalitis
 - Sekundäre zerebrale Amoebiasis (*E. histolytica*)

Nichtinfektiöse Meningoenzephalitis

- Parainfektiöse Enzephalitis
- Sarkoidose
- Behcet-Erkrankung
- Vogt-Koyanagi-Harada-Syndrom
- Meningitis carcinomatosa
- Meningitis leukaemica/lymphomatosa

Intensivneurologisch relevante Pilze sind in [Tab. 32.33](#) aufgelistet; die wichtigsten diagnostischen Schritte und therapeutischen Möglichkeiten finden sich in [Tab. 32.34](#).

■ Therapie

Patienten mit einer ZNS-Mykose sind häufig immunkompromittiert und zeigen oft eine disseminierte Fungämie oder eine Sepsis mit Multiorganversagen. Aus diesem Grunde muss bei solchen Patienten eine antimykotische Therapie immer mit den entsprechenden supportiven Maßnahmen – inkl. Intensivtherapie – durchgeführt werden. Ausreichende Flüssigkeitszufuhr, frühzeitige Beatmung und Aufrechterhaltung der Diurese sind essenziell.

■ ■ Spezifische Chemotherapie

Die jeweilig bestmögliche spezifische Chemotherapie findet sich in [Tab. 32.34](#).

Amphotericin B (AmB) besitzt ein hohes Risiko einer renalen Toxizität, führt zu Kaliumverlust und Erhöhung der Transaminasen. 5-Fluorocytosin (5Fc) führt zu einer Knochenmarksuppression mit Anämie, aber auch zu Thrombozytopenie. Aus diesem Grunde muss ein engstes Labormonitoring der Nierenfunktionswerte, der Leberfunktionswerte, der Elektrolyte und des gesamten Blutbildes unter einer antimykotischen Therapie gefordert werden.

■ **Tab. 32.33** Klassifizierung und Klinik von ZNS-Mykosen

Klasse	Spezies	Neurologische Manifestation	Extrazerebrale Manifestation	Klinischer Verlauf
Zygomycetes	<i>Mucor</i>	Meningitis (frontobasal)	Paranasale Sinus	Rasch progredient
	<i>Rhizopus</i>	Meningoenzephalitis, Hirnnerveninvolvierung	Haut, Gastrointestinaltrakt	Subakut/akut
	<i>Absidia</i>	Ischämie, Abszess, Sinus-cavernosus-Thrombose	Disseminiert	Subakut/akut
Ascomycetes	<i>Histoplasma capsulatum</i>	Basale Meningitis, Hydrozephalus, Granulome	Akut pulmonal, disseminiert pulmonal	Chronisch, undulierend inaktive/reaktivierte Phasen
	<i>Candida</i> spp.	Meningitis, Ventrikulitis, Embolien, mykotische Aneurysmen, Zerebritis, Abszess, Granulom	Schleimhäute, Haut, Respirationstrakt, Karditis, Endophthalmitis, Osteomyelitis, Leber, Milz, Candidämie, metastasierende systemische Infektion	Meningitis/Abszess: subakut/chronisch Vaskuläre Manifestation: abrupter Beginn
	<i>Blastomyces dermatitidis</i>	Chronische Meningitis, Granulom, Abszess	Lunge, Haut, Subkutangewebe, Knochen/Gelenke, Urogenitaltrakt disseminiert	Akut, chronisch, rezidivierend
	<i>Pseudallescheria boydii</i>	Chronische Meningitis, Abszess	Paranasale Strukturen, Lunge, disseminiert	Chronisch
Basidiomycetes	<i>Cryptococcus neoformans</i>	Chronische Meningitis, Hydrozephalus, Hirnnerveninvolvierung, Granulome	Lunge, Haut, Subkutangewebe disseminiert	Subakut, chronisch
Deuteromycetes	<i>Coccidioides immitis</i>	Basale Meningitis, selten: Granulome	Haut, disseminiert (Muskeln, Skelett), akut pulmonal, chronisch pulmonal	Akut
	<i>Aspergillus</i> spp.	Meningitis, Granulom, Abszesse, septische Sinusvenenthrombose, embolische Infarktzirkulation, Vaskulitis, mykotische Aneurysmen	Paranasale Sinus	Akut, chronisch
	<i>Cladosporium</i> spp.	Abszess, Meningitis	Keine	Subakut, akut
	<i>Sporothrix schenckii</i>	Meningitis, Abszess	Haut, Subkutangewebe, Gelenke, Knochen, Lungen	Chronisch

Praxistipp

Amb-Therapie führt häufig zu akuten Fieberreaktionen, diese werden mit unmittelbar vor der Amb-Therapie verabreichtem Cortison kuptiert.

Wenig ist bekannt über die Wirksamkeit von Fluconazol oder anderen Azol-Derivaten (z. B. Itraconazol, Miconazol) bei ZNS-Mykosen. Nur in seltenen Fällen (■ Tab. 32.34) ist eine intrathekale Amb-Verabreichung indiziert; es sei auf die Notwendigkeit eines langsamen Einschleichens hingewiesen, die Dauer der intrathekalen Verabreichung hängt vom klinischen Verlauf ab. Zu diesem Zwecke ist die Implantation eines Rickham- (oder Ommaya-)Reservoirs in Einzelfällen zu diskutieren. Durch die Einführung von (liposomalen)

■ **Tab. 32.34** Intensivneurologisch relevante Pilze: Diagnostik und Therapie

Klasse	Spezies	Diagnostik	Therapie	Therapiedauer
Zygomycetes	<i>Mucor</i>	Nasennebenhöhlenröntgen, Lungenröntgen	AmB i. v. 1,0–1,5 mg/kgKG/24 h Liposomales AmB oder Posaconazol 3 × 200 mg/24 h	Entsprechend dem klinischen Verlauf
	<i>Rhizopus</i>	CT (Viszeral- und Gesichtsschädel), Liquor		
	<i>Absidia</i>	CT, MRT, Angiographie, Liquor, Biopsie		
Ascomycetes	<i>Histoplasma capsulatum</i>	Thoraxröntgen, CT, MRT, Liquor, Serologie, Biopsie	AmB i. v. 0,5–1,0 kgKG/24 h Itraconazol 600 mg/24 h, gefolgt von 400 mg/24 h	Bis zu 2 Monate
	<i>Candida</i> spp.	Liquor, Kultur und Biopsie, CT, MRT, Angiographie, Serologie (?)	AmB i. v. 6 mg/kgKG/24 h (+ 5Fc p. o. 150 mg/kgKG/24 h) Fluconazol i. v. 800 mg	Bis 4 Wochen
	<i>Blastomyces dermatitidis</i>	Kultur, Biopsie, Thoraxröntgen, Bronchoskopie, Liquor	AmB i. v. 0,7–1,0 mg/kgKG/24 h Itraconazol 200 mg/24 h p. o.	Bis 50 Tage
	<i>Pseudallescheria boydii</i>	Kultur und Biopsie, Thoraxröntgen, Liquor, CT (MRT)	Itraconazol 400 mg/24 h p. o. Miconazol 1800 mg/24 h i. v. Liposomales AmB 5 mg/kgKG/24 h	?
Basidiomycetes	<i>Cryptococcus neoformans</i>	Liquor, Tuschefärbung, Antigen/Antikörper, CT (MRT), Thoraxröntgen, Biopsie	AmB i. v. 0,6–1 mg/kgKG/24 h (+ 5Fc p. o. 150 mg/kgKG/24 h) Liposomales AmB 5 mg/kgKG/24 h	Mindestens 6 Wochen
Deuteromycetes	<i>Coccidioides immitis</i>	Expositionsanamnese, Liquor, Kultur, Serologie, CT (MRT), Thoraxröntgen, Biopsie	AmB i. v. 1,5 mg/kgKG/24 h	30 Tage
			Fluconazol i. v. 800 mg/24 h	30 Tage
			AmB intrathekal, Beginn mit 0,01 mg, bis auf 0,5 mg 3×/Woche	Mehrere Monate
	<i>Aspergillus</i> spp.	Schädelröntgen, CT (MRT), Angiographie (MRA), Liquor, Biopsie	Liposomales AmB 5 mg/kgKG/24 h Voriconazol (2 × 6 mg/kgKG/1. Tag i. v., gefolgt von 2 × 4 mg/kgKG/24 h i. v., gefolgt von 2 × 200 mg p. o.)	Bis zu 3 Monate
	<i>Cladosporium</i> spp.	CT (MRT), Liquor	AmB i. v. 0,6–1 mg/kgKG/24 h (+ 5Fc p. o. 150 mg/kgKG/24 h)	?
<i>Sporothrix schenckii</i>	Liquor, Kultur, CT (MRT), Biopsie	AmB i. v. 0,5–1 mg/kgKG/24 h (+ 5Fc p. o. 150 mg/kgKG/24 h) Itraconazol 400 mg/24 h p. o.	6 Monate	

AmB Amphotericin B, 5Fc 5-Fluorocytosin.

Formulierungen von AmB oder neuerer Substanzen (Voriconazol, Posaconazol, Echinocandin, Caspofungin), haben sich die Behandlungsmöglichkeiten invasiver (ZNS-)Mykosen erst in den letzten Jahren deutlich verbessert, wobei die neueren Substanzen, wie Micafungin oder Anidulafungin, aber auch Echinocandin, eine schlechte Blut-Hirn-Schranken-Penetration aufweisen.

■ ■ Neurochirurgische Interventionen

Stereotaktische oder offene Biopsien einerseits, die Implantation eines ventrikuloatrialen oder ventrikuloperitonealen Shunts bei Hydrozephalus andererseits sowie die Implantation eines Rickham- oder Ommaya-Reservoirs zur intraventrikulären Medikamentenapplikation sind im Einzelfall nötige neurochirurgische Therapieschritte.

Tab. 32.35 Anatomisch-morphologische Einteilung spinaler Entzündungen

Medulläre Entzündungen	Extramedulläre Entzündungen
Akute Myelitis (viral, bakteriell, parasitär, parainfektios, postvaxzinal)	Spinaler epiduraler Abszess
Akute idiopathische Myelitis	Spinale(r) Meningitis/Abszess
Neuromyelitis optica	Diszitis/Spondylitis/Spondylodiszitis
Intramedulläre Abszesse	Akute Arthritiden

■ Prognose

In vielen Fällen ist die Prognose eines Patienten mit einer ZNS-Mykose trotz antimykotischer Therapie ungünstig, zumindest sehr variabel. Die Mortalität bei Kryptokokkenmeningitis beträgt nur wenige Prozent, während eine ZNS-Aspergillose mit einer Mortalitätsrate von mehr als 80 % einhergeht.

Bei Patienten mit ZNS-Mykose ist häufig eine besonders langdauernde und auch rezidivierende spezifische Chemotherapie erforderlich. In vielen Fällen ist die zugrundeliegende immunkompromittierende Erkrankung, aber auch die rechtzeitige Diagnose – oft bei limitierten Möglichkeiten und Voraussetzungen – entscheidend für das Langzeitergebnis und macht aus diesem Grunde häufig ein interdisziplinäres Management notwendig.

32.10 Spinale Entzündungen

A. Grabowski, B. Kress, U. Meyding-Lamadé

Die akuten spinalen Entzündungen sind ein potenziell risikoreiches und je nach Erkrankungsentität diagnostisch wie auch therapeutisch schwieriges und teilweise auch prognostisch ungünstiges Krankheitsbild und bedürfen einer dringlichen differenzialdiagnostischen Klärung. Die jährliche Inzidenz einer akuten transversen Myelitis (ATM) wird mit 1–4 Fällen/1 Mio. Einwohner angegeben und liegt damit deutlich niedriger als entzündliche Erkrankungen des Gehirns oder der Meningen (geschätzte Inzidenz der viralen Meningoenzephalitis 10–20 Fälle/100.000 Einwohner; [422]). Die ATM betrifft vor allem jüngere Patienten; der Altersgipfel liegt zwischen 10 und 19 sowie 30 und 39 Jahren [427]. Patienten mit einer bekannten demyelinisierenden Erkrankung sind im Vergleich mit der Normalbevölkerung häufiger betroffen.

Spondylitis und Spondylodiszitis sind meist Erkrankungen älterer Erwachsener mit zugrundeliegenden Risikofaktoren. Die Inzidenz einer infektiösen Spondylitis wird auf 1–2 Fälle/100.000 Einwohner geschätzt ([400, 401]; ► Abschn. 32.2).

Tab. 32.36 Differenzierung medullärer Entzündungen

Erregerbedingte Myelitis	Nicht erregerbedingte Myelitis
Viren: Coxsackie-Viren, Echoviren, FSME, Mumps, HSV-1, HSV-2, VZV, CMV, EBV, HIV, Poliomyelitis-Virus, West-Nil-Virus, Enterovirus 71	Neuroimmunologische Erkrankungen: Multiple Sklerose, ADEM, Neuromyelitis optica (Devic-Syndrom)
Bakterien: Borrelie, Tuberkulose, Mykoplasmen, <i>Treponema pallidum</i> (Lues), <i>Clostridium tetani</i> , selten hämatogene Streuung von Staphylokokken und Streptokokken	Kollagenosen, rheumatische Erkrankungen und Vaskulitiden: Neurosarkoidose, Neuro-Behcet, Lupus erythematodes, Sjögren-Syndrom, Sharp-Syndrom, Riesenzellerteritis, Periarteritis nodosa, Lues spinalis mit Gefäßbeteiligung
Parasitär: Selten Echinokokken, Zystizerken	Parainfektios und postvaxzinal: Masern, Röteln, Mumps, Varizellen, EBV, Pocken, Tollwut
Pilzkrankungen: Aspergillose, Schistosoma	

■ Ätiologie und Pathogenese

Die Einteilung der spinalen Entzündungen kann zunächst unter anatomisch-morphologischen Gesichtspunkten in medulläre Entzündungen und extramedulläre Entzündungen erfolgen (► Tab. 32.35). Letztere sind zum überwiegenden Teil erregerbedingt, wohingegen die medullären Entzündungen in erregerbedingte und nicht erregerbedingte Ursachen unterschieden werden können (► Tab. 32.36).

Bei der akuten Myelitis kann in über 50 % der Fälle keine Ursache gefunden werden. Häufige Ursachen sind vor allem die Multiple Sklerose [402] und virale Entzündungen. Unter differenzialdiagnostischen Aspekten sollte auch an eine Neuromyelitis optica oder eine Sarkoidose gedacht werden [405].

Subakut verlaufende Myelitiden können parainfektios, z. B. im Rahmen einer viralen Infektion (etwa Influenza, Varizellen, Masern, Mumps u. a.) [410] oder aber auch postvaxzinös, beispielsweise nach Impfungen gegen Influenza, Tollwut, Hepatitis, Masern, Röteln, Gelbfieber und weitere [417] auftreten.

Die extramedullären Entzündungen werden insbesondere durch hämatogene und lokale (per continuitatem) Bakterienausaat bedingt – z. B. nach Bandscheiben- oder Wirbelsäulenoperation, lumbaler Drainage – und imponieren als Abszesse, Osteomyelitiden bzw. Spondylitiden und bei Beteiligung des Bandscheibenfachs als Spondylodiszitiden.

Häufigste Erreger sind Staphylokokken, *Mycobacterium tuberculosis*, *E. coli* spp., *Klebsiella* spp., Streptokokken und Pseudomonaden. Risikofaktoren für eine spinale Infektion sind neben einer Immunsuppression (HIV, immunsuppressive medikamentöse Therapie), Patienten mit Diabetes mellitus, Alkohol- und Drogenabusus, Traumata und chronischen

hepatischen und renalen Erkrankungen [398–400]. Auch im Rahmen einer systemischen Infektion (Sepsis, Endokarditis) kann es, vor allem bei den genannten Risikogruppen, zu einer zusätzlichen spinalen Manifestation der Infektion kommen.

■ Symptomatik

Die Symptomatik akuter Myelitiden und extramedullärer entzündlicher Prozesse hängt im Wesentlichen von der zugrundeliegenden Ätiopathogenese ab und macht sich meist durch akut bis subakut entwickelnde neurologische Defizite bemerkbar. Neben Sensibilitätsstörungen (Hypästhesien, Parästhesien, Dysästhesien und Hyperpathien) – meist kaudal der Rückenmarksschädigung – können motorische Defizite und autonome Störungen (Blasen- und Mastdarmstörungen, sexuelle Störungen) auftreten. Die Ausfallerscheinungen können lateralisiert sein, aber auch als akute Querschnittssymptomatik imponieren. Eine aufsteigende Myelitis kann zur Beteiligung des Hirnstamms mit Hirnnervenausfällen und Ateminsuffizienz führen und klinisch dem Bild einer „Landry-Paralyse“ entsprechen. Meist liegen bei spinalen Schädigungen – als Ausdruck der zentralen Schädigung – eine Hyperreflexie der paretischen Extremitäten sowie ein positives Babinski-Zeichen vor (Reflexabschwächungen oder -ausfälle können jedoch in der initialen Phase möglich sein). Auch ein positives Lhermitte-Zeichen kann hinweisend sein für eine spinale Läsion.

Rückenschmerzen – häufig ziehend, stechend oder dumpf – sind vor allem bei **extramedullären Prozessen** im Bereich bzw. der Höhe der Entzündungen zu finden, können aber auch bei einer Myelitis auftreten. Fieber kann bei einer lokalen Entzündung zunächst fehlen und sich erst nach hämatogener Streuung entwickeln.

➤ Die Symptome einer spinalen Entzündung können anfangs sehr unspezifisch sein und dadurch die Diagnosestellung erheblich erschweren und verzögern.

Die **Poliomyelitis** verläuft klassischerweise in mehreren Stadien und beginnt zunächst mit Fieber, gefolgt von einem meningitischen Stadium, bis sich dann das paralytische Stadium anschließt. Die mittlerweile seltene **Lues spinalis** mit der Tabes dorsalis (Hinterseitenstrangmyelitis) als Spätstadium der Neurolyues geht mit einer progressiven Lähmung, Sensibilitätsstörungen, lanzierenden Schmerzen, Reflexverlust und Blasenstörungen einher.

Eine **FSME-Myelitis** ist häufig mit einer „hohen Querschnittssymptomatik“ mit Beteiligung der Arme, der Hirnnerven und des Zwerchfells verbunden und weist eine schlechte Prognose auf [423].

Die **Neuromyelitis optica** (Devic-Syndrom) stellt eine demyelinisierende autoimmune Erkrankung dar. Charakterisiert ist sie durch das klinische Bild einer akuten (transversen) – und meist ausgedehnten (> 3 Wirbelkörpersegmente) – Myelitis (Para- oder Tetraparese mit symmetrischen sensiblen Defiziten und Sphinkterfunktionsstörungen) und einer – vorwiegend jüngere Frauen betreffende – Optikusneuritis (Sehstörungen, die oftmals schwerwiegender sind

als bei der multiplen Sklerose und bis zur Blindheit führen können) [426].

■ Diagnostik

Die Verdachtsdiagnose einer spinalen Entzündung sollte zunächst durch das **klinische Bild** erfolgen. Die Lokalisation der Schädigung ist über die Untersuchung der sensiblen Dermatome, der Myotome und der Muskeldehnungsreflexe möglich. Hilfreich in der Zuordnung der Höhenlokalisierung ist die Untersuchung des Vibrationsempfindens einschließlich der Dornfortsätze. Autonome Störungen können beispielsweise über den analen Sphinktertonus und Blasenentleerungsstörungen mit Restharnbildung (Bestimmung mittels Ultraschall) oder Inkontinenz erfasst werden. Umschriebene Entzündungen der Wirbelsäule und angrenzender Strukturen gehen häufig mit einem lokalen Klopf- und Stauchungsschmerz einher.

(Übersichtarbeiten zur diagnostischen Herangehensweise und zu Differenzialdiagnosen der akuten transversen Myelitis bzw. der akuten und subakuten Myelopathie finden sich in [413, 425, 428].)

Die Diagnosekriterien der akuten transversen Myelitis sind in der folgenden Übersicht zusammengestellt.

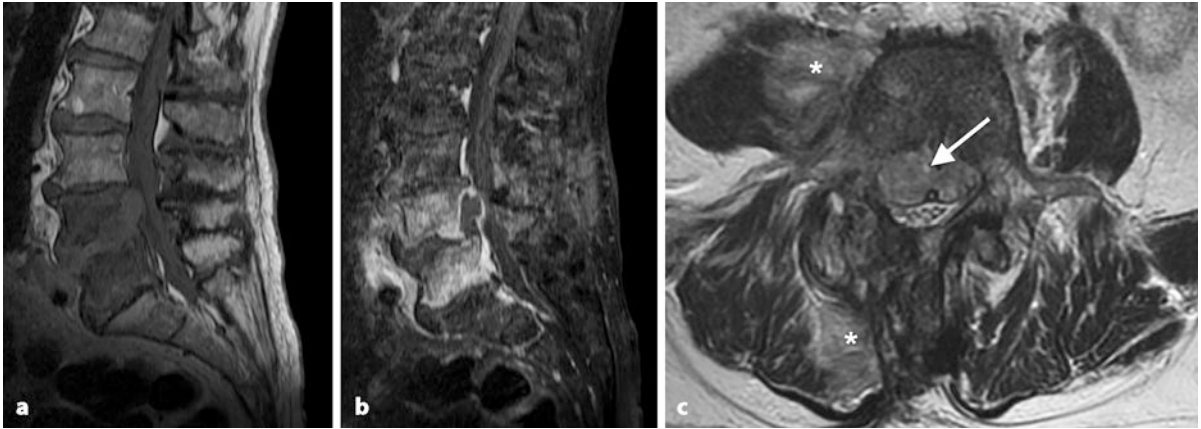
Die Diagnose einer akuten transversen Myelitis (ATM) wird anhand folgender Kriterien gestellt:

- Bilaterale sensomotorische und autonome Störungen bzw. Ausfälle
- Definiertes sensibles Hautniveau
- Zunahme der Symptomatik innerhalb weniger Stunden bis Tage
- Ausschluss von kompressiven, postradiogenen, metabolischen, tumorösen oder vaskulären Ursachen
- Entzündliche Liquorveränderungen (Pleozytose, erhöhtes IgG) und/oder Kontrastmittel-aufnehmende Läsionen in der MRT

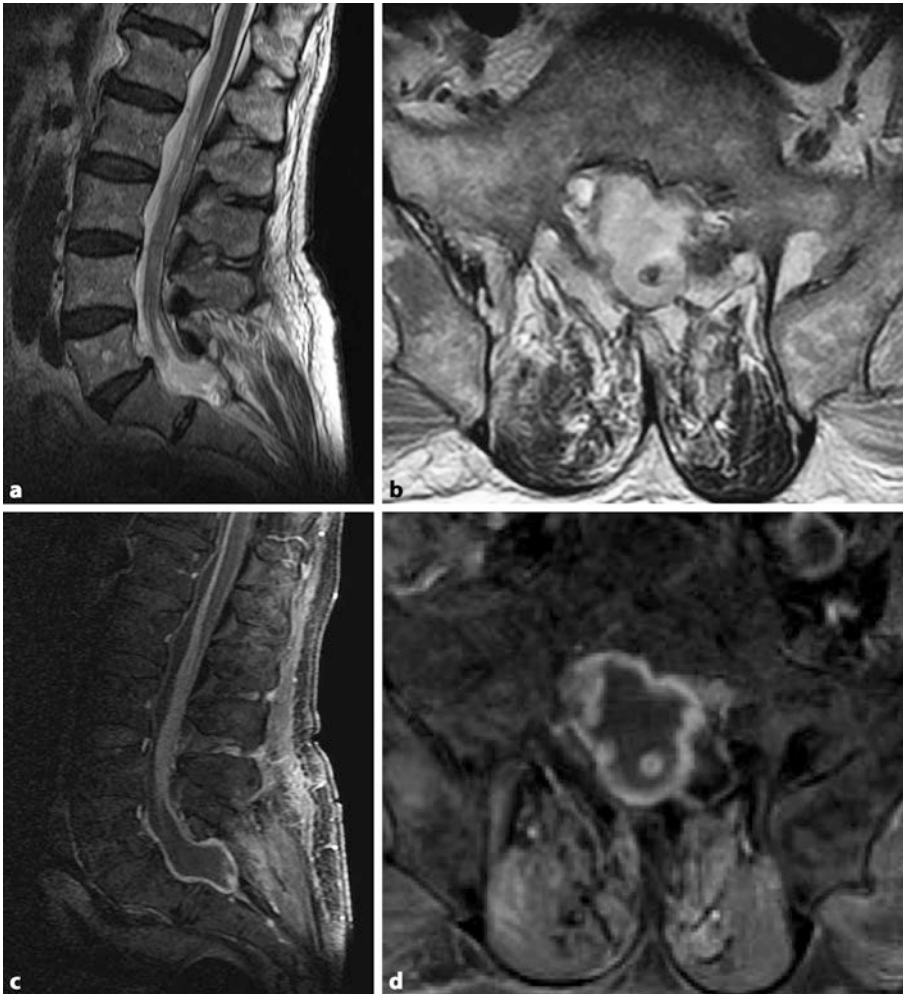Neben dem klinischen Bild ist die zeitnahe **neuroradiologische Bildgebung** von besonderer Bedeutung. Sie dient einerseits zum Ausschluss einer chirurgisch zu behandelnden Ursache des spinalen Syndroms und andererseits zur Bestätigung der klinischen Verdachtsdiagnose einer spinalen Entzündung.

Aufgrund der hohen Ortsauflösung, der guten Differenzierbarkeit der verschiedenen Gewebe und der sensitiven Darstellung entzündlicher Läsionen stellt die **Kernspintomographie** (MRT; ■ Abb. 32.5 und ■ Abb. 32.6) die Untersuchungsmethode der Wahl dar. Entzündliche Läsionen werden besonders gut in T2-gewichteten und T1-gewichteten Aufnahmen nach Kontrastmittelgabe dargestellt. ■ Tab. 32.37 zeigt typische MRT-Befunde bei einer Myelitis und anderen entzündlichen spinalen Erkrankungen.

Um die räumliche Ausdehnung zuverlässig beurteilen zu können, müssen Bilder in mindestens 2 Schnittebenen (bevorzugt axiale und sagittale Schnittführung) angefertigt werden (■ Abb. 32.7). Da pathologische Veränderungen nicht immer auf dem klinisch vermuteten Rückenmarksniveau liegen, sollte



■ **Abb. 32.5** Spondylodiszitis LWK 4 und 5 nach Bandscheibenoperation: a (T1w nativ) entzündliche Infiltration und Destruktion der LWK 4 und 5 sowie Infiltration des Zwischenwirbels LWK 4/5; b (T1w mit Kontrastmittel) Kontrastmittelaufnahme LWK 4/5. Deutlicher Abszess zwischen Wirbelkörper und hinterem Längsband, der bis LWK 1 reicht; c (T2w) entzündliche Infiltrate in der paravertebralen Muskulatur rechts (*), im Wirbelkörper und unter dem hinteren Längsband mit Einengung des Spinalkanals (Pfeil)



■ **Abb. 32.6** Lumbosakraler Abszess nach spinaler Drainage: a und b T2w, c und d T1w fettgesättigt mit Kontrastmittel

■ **Tab. 32.37** Typische MRT-Befunde bei Myelitis und anderen entzündlichen spinalen Erkrankungen. (Mod. nach [408, 428])

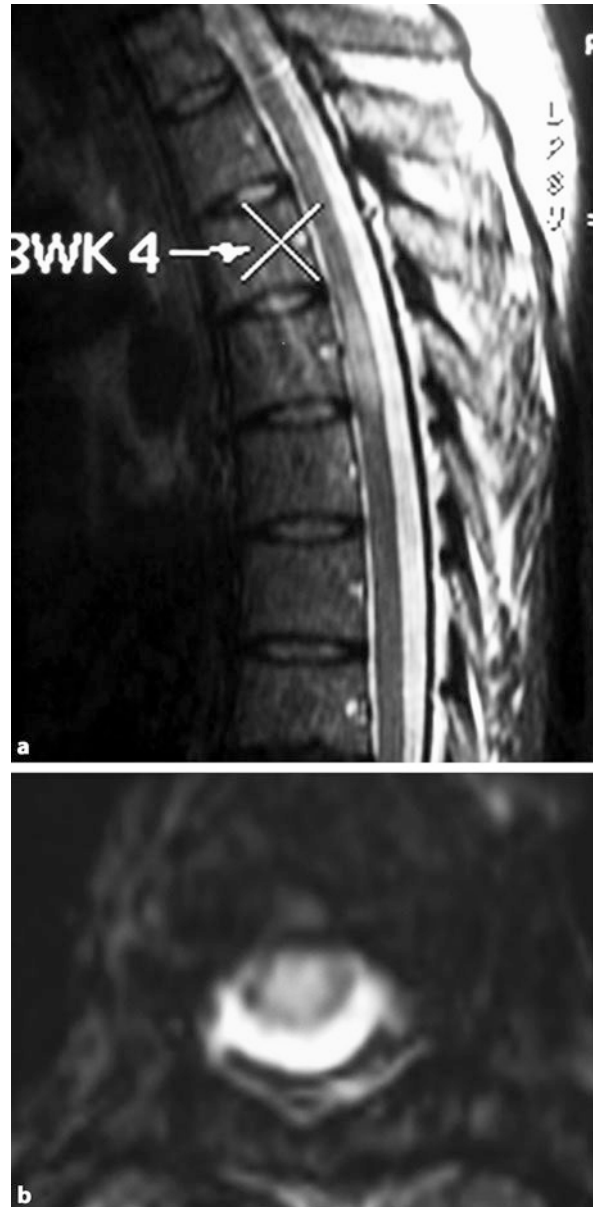Erkrankung	Typische Befunde
Myelitis	Solitäre oder multifokale Läsionen unterschiedlicher Höhengausdehnung, die in T2-Sequenzen meist hyperintens erscheinen (ggf. in unterschiedlicher Ausprägung/Intensität), evtl. Myelonschwellung. In den T1-Sequenzen hypo- bis isointense Darstellung, nach KM-Gabe meist Enhancement (flächig, knotig, fleckig, oberflächlich) Ausdehnung bei einer MS meist < 2 Segmente bei einer Neuromyelitis optica > 3 Segmente DD der Myelitis in der Bildgebung: Spinale Ischämie, Vaskulitis, Gefäßmalformation, spinaler Tumor, paraneoplastische Myelopathie, Strahlemyelopathie
Spondylodiszitis	In T2-/STIR-Sequenzen Signalsteigerung in Bandscheibenfächern und angrenzenden Wirbelkörperabschlussplatten (und ggf. paravertebralen Strukturen), zur besseren Differenzierung evtl. T2 mit Fettsättigung; in den T1-Sequenzen KM-Aufnahme der Bandscheibenfächer und ggf. der paravertebralen Strukturen
Spinale Meningitis	Umschriebene oder diffuse Myelonschwellung, evtl. Verdickung der Dura, diffuses, glattes oder knotiges KM-Enhancement der Dura und ggf. des Subarachnoidalraums, evtl. auch der Cauda equina
Spinaler Abszess	Extradurale Raumforderung, in T2-Sequenzen hyperintens mit oder ohne Myelonkompression, unterschiedliche (homogene bis inhomogene) KM-Aufnahme, oftmals auch Beteiligung der paravertebralen Strukturen

immer die gesamte Wirbelsäule bzw. der gesamte Spinalkanal untersucht werden. Zum Ausschluss einer zerebralen Beteiligung (v. a. Hirnstamm) ist, auch unter differenzialdiagnostischen Aspekten (bspw. finden sich bei multipler Sklerose meist auch zerebrale Herde), bei zervikalen Prozessen eine ergänzende zerebrale MRT sinnvoll.

➤ **Eine initiale MRT der Wirbelsäule kann bei bis zu 20% der Patienten mit einem spinalen Syndrom ohne wegweisenden Befund sein [430].**

Gründe dafür können sein:

1. Die betroffenen Abschnitte wurden nicht abgebildet (klinisch vermutetes und real betroffenes Niveau stimmen nicht überein),
2. keine Gabe von Kontrastmittel (z. B. Übersehen einer spinalen AV-Malformation, eines epiduralen Abszesses oder eines intramedullären Tumors),



■ **Abb. 32.7** Herpes-Myelitis in Höhe BWK 5

3. schlechte Bildqualität/Auflösung (z. B. zu großes „field of view“ gewählt),
4. fehlende radiologische/neuroradiologische Expertise,
5. Zeitpunkt der Untersuchung (z. B. häufig fehlende Kontrastmittelaufnahme nach Beginn einer Cortisontherapie, Untersuchung mehrere Tage nach einer transienten Symptomatik),
6. Erkrankungen/Störungen, die mit einem spinalen Syndrom, jedoch ohne (wesentliche) MR-Veränderungen einhergehen *können* (Auswahl): metabolische Störungen (z. B. Vitamin-B₁₂-Mangel, Kupfermangel, hepatische Myelopathie), systemischer Lupus erythematoses, Sjög-

■ **Tab. 32.38** Normalbefunde vs. entzündliche Erkrankungen

Parameter	Normalbefund	Bakterielle Entzündung	Virale Entzündung	Sonstige Entzündung
Gesamtprotein [mg/l]	200–500	↑ ↑ (↑)	Normal bis ↑	Normal bis ↑
Glucose-Ratio (Liquor/Serum)	> 0,7	↓	Normal	Normal
Laktat [mmol/l]	< 3,5	> 3,5	Normal	Normal
Zellzahl [/ μ l]	< 5	> 1000	10–1000	Normal oder leichte Pleozytose
Zellbild		Granulozytär	Lymphozytär	

gren-Syndrom, Sarkoidose, Motoneuronerkrankungen, spinale Ischämie, ZNS-Vaskulitis, Syphilis, HIV-Myelopathie, paraneoplastische Syndrome, Tethered Cord, radiogene Myelopathie,

7. zerebrale Läsionen imitieren ein spinales Syndrom (z. B. Falx-nahe Tumoren in der Zentralregion, Infarkt im Stromgebiet der A. cerebri anterior).

► **Besonders die Kombination mehrerer Punkte kann zu falsch-negativen Befunden führen!**

Falls Kontraindikationen für die MRT-Untersuchung vorliegen, kann bei extramedullären entzündlichen Prozessen alternativ eine Computertomographie mit Kontrastmittel erfolgen. Um die Strahlendosis zu minimieren, ist eine vorherige Höhenlokalisation anhand des klinischen Bildes sinnvoll.

Eine erweiterte Bildgebung (Röntgen-Thoraxaufnahme, Computertomographie von z. B. Thorax und/oder Abdomen) ist bei Verdacht auf infektiöse und tumoröse bzw. paraneoplastische Prozesse erforderlich.

Zur weiteren Einordnung des entzündlichen Prozesses ist neben der Bildgebung die **zytologische, chemische, bakteriologische und immunologische Analyse des Liquors** essenziell. Auch wichtige Differenzialdiagnosen zur spinalen Entzündung (z. B. spinale Ischämie) können dadurch abgegrenzt werden (■ Tab. 32.38).

Bakterielle Entzündungen gehen typischerweise mit einer deutlichen Erhöhung von Zellzahl (> 1000 Zellen/ μ l) und Gesamtprotein einher.

Bei Verdacht auf eine bakterielle Infektion muss immer eine Erregerisolierung mittels Liquorkultur oder PCR-Diagnostik angestrebt werden. Wenn der entzündliche Prozess den Subarachnoidalraum noch nicht erreicht hat, ist die Liquordiagnostik in der Regel nicht richtungweisend. In diesem Fall gelingt – vor allem bei systemischen Entzündungszeichen – ein Keimnachweis mittels Blutkultur. Bei klar abgrenzbaren entzündlichen Prozessen (spinaler Abszess, Diszitis) kann auch eine CT-gesteuerte Punktion zum Keimnachweis hilfreich sein und sollte rechtzeitig erfolgen.

Virale Entzündungen weisen neben einer leichten bis moderaten Zellzahlerhöhung (meist 500 bis max. 1000 Zellen/ μ l) üblicherweise nur eine leichte Eiweißerhöhung auf. Der Nachweis spezifischer Antikörper (IgG und IgM) im Liquor kann auf eine mögliche virale Infektion hinweisen. Eine intrathekale Antikörperbildung kann zuverlässig durch Ermittlung des **an-**

tikörperspezifischen Index (AI) nachgewiesen werden. Ein Wert > 1,5 ist verdächtig, Werte > 2 sprechen für eine Antikörperbildung innerhalb des zentralen Nervensystems.

Der **Antigennachweis mittels PCR** ist eine schnelle und zuverlässige Methode. Sie kann insbesondere in der Frühphase einer Infektion, wenn die humorale Antikörperantwort noch unzureichend ist, wichtige Informationen liefern. Autoimmune Entzündungen weisen meist nur eine leichte Pleozytose (< 100 Zellen/ μ l), aber auch Schrankenstörungen und Eiweißerhöhungen auf.

Bei der multiplen Sklerose finden sich bei über 80 % der Erkrankten oligoklonale Banden im Liquor.

Die Neuromyelitis optica ist bei über 70 % der Patienten mit spezifischen Antikörpern gegen Aquaporin 4 (NMO-IgG) im Serum assoziiert [429].

Die Routine-Labordiagnostik mit kleinem Blutbild und C-reaktivem Protein (CRP) ist bei isolierten spinalen Prozessen teilweise nicht richtungweisend und zeigt oftmals in der Initialphase keine oder nur geringe Entzündungszeichen. Dennoch kann die CRP-Erhöhung bei bakteriellen spinalen Entzündungen ein unspezifischer Hinweis sein, der dann eine detaillierte Diagnostik nach sich ziehen sollte.

Besteht der Verdacht einer systemischen Entzündung aus dem Kreis der Kollagenosen, der rheumatischen Erkrankungen und der Vaskulitiden, ist der Nachweis spezieller serologischer Antikörper häufig hilfreich.

Vaskulitiden können häufig erst durch die histologische Aufarbeitung von Gefäß- und/oder Nerven- bzw. Muskelbiopsaten und immunhistochemischer Färbung diagnostiziert werden.

Die Diagnostik der funktionellen Schädigung des Nervensystems kann durch **elektrophysiologische Untersuchungen** (v. a. somatosensibel und motorisch evozierte Potenziale) sinnvoll ergänzt werden und besitzt in der Abschätzung der Prognose einen hohen Stellenwert (■ Abb. 32.8).

■ **Differenzialdiagnose**

Aus klinischer Sicht muss bei akuten sensomotorischen Ausfällen eine **akute Polyradikulitis** (Guillain-Barré-Syndrom) in Betracht gezogen werden. Die Abgrenzung zur Myelitis gelingt meist durch den typischen Liquorbefund einer „zytalbuminären Dissoziation“ – mit Erhöhung des Liquorgesamtproteinwertes bei normaler Zellzahl (► Abschn. 37.1).

Auch **medulläre Tumoren** (Gliome, Ependymome, Sarkome, Lipome, Lymphome, Abtropfmetastasen) müssen in die differenzialdiagnostischen Überlegungen einbezogen wer-

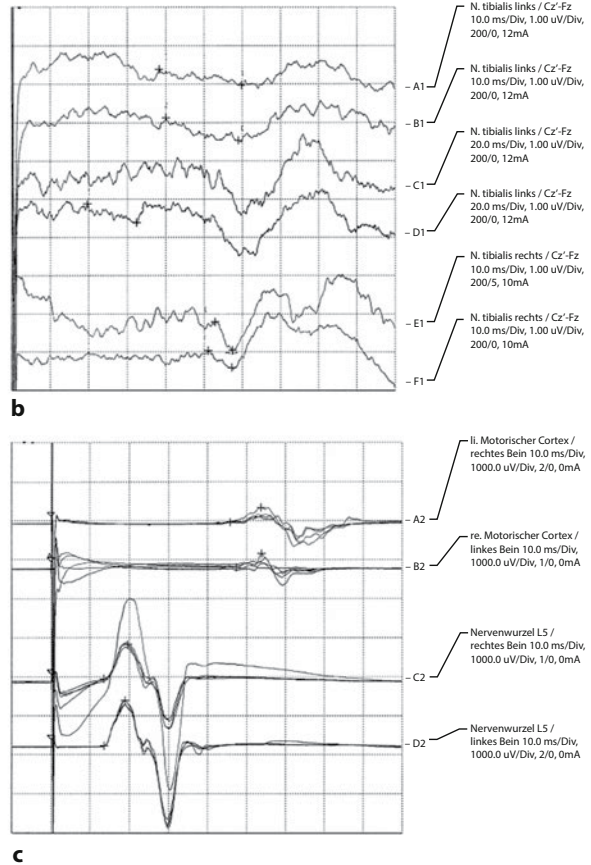
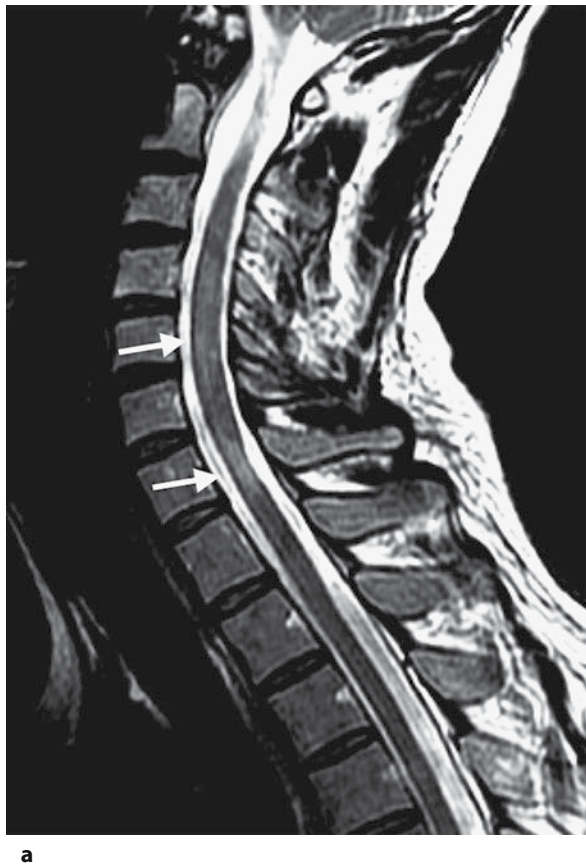

Abb. 32.8 35-jähriger Patient mit langjähriger multipler Sklerose: **a** Die MRT (T2w) zeigt myelitische Herde in Höhe HWK 4–6 und HWK 7 (Pfeile). **b** Tibialis-SEP beidseits schlecht ausgeprägt mit deutlicher Latenzverzögerung (li. 59 ms, re. 57 ms). **c** Unterschenkel-MEP mit deutlich verlängerter kortikaler Latenz (li. 47 ms, re. 46 ms) bei normaler spinaler Latenz und daraus resultierender erhöhter zentralmotorischer Leitungszeit (li. 33 ms, re. 32 ms)

den. Aber auch **paraneoplastische Myelopathien** (z. B. beim Bronchialkarzinom und M. Hodgkin) sind beschrieben [411].

Eine **Strahlenmyelopathie** kann bei Bestrahlungsdosen ab 20 Gy mit einer Latenz von mehreren Wochen bis Monaten und Jahren als akute inkomplette bis komplette Querschnittssymptomatik auftreten.

Zu den **vaskulären spinalen Syndromen** zählen vor allem die spinale Ischämie (z. B. nach Aortenoperationen oder Aortendissektion) und spinale arteriovenöse Malformationen, Angiome, Kavernome und durale Fisteln. Letztere gehen häufig mit einer venösen Stauung und Blutungen einher.

Metabolische Myelopathien, die akut bis subakut verlaufen, sind insbesondere die funikuläre Myelose bei Vitamin-B₁₂-Mangel und die hepatische Myelopathie bei Leberinsuffizienz [419].

Schwierigkeiten können bei der Unterscheidung einer erregerebedingten von einer parainfektösen Myelitis auftreten. Bei letztgenannten wird häufig ein symptomfreies Intervall zwischen der vorausgegangenen Infektion und der Myelitis beschrieben.

Die extramedullären Entzündungen müssen von **chronisch-entzündlichen rheumatischen Wirbelsäulenerkrankungen** abgegrenzt werden [424].

Gedacht werden muss an die rheumatoide Arthritis und die seronegative Spondylarthropathie. Zu den letztgenannten zählt man die ankylosierende Spondylitis (M. Bechterew), die Psoriasisarthropathie, die enteropathische Arthropathie, die reaktive Spondylarthropathie und als Sonderform der M. Reiter. Diagnostisch hilfreich ist bei den chronisch-entzündlichen rheumatischen Wirbelsäulenerkrankungen der Nachweis von Rheumafaktoren und bei den „seronegativen“ Spondylarthropathien die häufige Assoziation mit HLA-B27.

Neben den chronisch-entzündlichen Wirbelsäulenerkrankungen müssen auch **extramedulläre Tumoren** (Neurinome, Meningeome, Angiome, Sarkome) und **Metastasen** (z. B. Bronchial-, Mamma-, Prostatakarzinom, Plasmozytom) in die differenzialdiagnostische Aufarbeitung einbezogen werden. Selten können **spinale epidurale Blutungen** bei Gerinnungsstörungen (Antikoagulation!), Zustand nach Trauma, Lumbalpunktion, Periduralkatheter und vasculäre Malformationen eine Querschnittssymptomatik verursachen.

Auch an **degenerative Erkrankungen** mit Wirbelkörperfrakturen, Spinalkanalstenosen und Bandscheibenvorfällen muss bei extramedullären Prozessen gedacht werden. Diese

können durch Kompression zu medullären Schädigungen führen (kompressive Myelopathie, T2-Signalsteigerungen in der MRT) und mit entsprechender klinischer Symptomatik einhergehen [406].

■ Therapie

➤ Neben der (erreger)spezifischen Therapie sollten allgemeine Maßnahmen wie Anlage eines Blasenkateters bei Blasenentleerungsstörungen, Thromboseprophylaxe, Lagerung, frühzeitige Mobilisierung, Physiotherapie und Schmerztherapie sowie medikamentöse Therapie einer Spastik von Anfang an durchgeführt werden.

■ ■ Allgemeine Therapieprinzipien

Die medikamentöse Therapie hängt wesentlich von der zugrundeliegenden Ätiopathogenese bzw. dem Erreger ab. Oftmals gelingt in der initialen Phase keine eindeutige ätiologische Zuordnung oder Erregerisolation, sodass je nach Dringlichkeit bei akuten Erkrankungen die Wahl der Medikamente empirisch, entsprechend dem klinischen Verlauf, den Ergebnissen der initialen Labor- und Liquordiagnostik und dem zu erwartenden Erregerspektrum erfolgt.

Bei unsicheren extramedullären Befunden ohne Erregerisolation sollte eine breite antibiotische Kombinationstherapie mit einem ZNS-gängigen Antibiotikum erfolgen.

Im Vordergrund der medikamentösen Therapie steht immer der gezielte Einsatz der Antibiotika bzw. Virostatika. Die Auswahl der Präparate erfolgt entsprechend den Ergebnissen der Blut- und Liquorkulturen bzw. Punktatergebnissen (Antibiogramm anfordern!) und den serologischen bzw. immunologischen Resultaten.

Bei subakut oder chronisch verlaufenden Erkrankungen sollte, wenn es die klinische Situation zulässt, zunächst eine gezielte Diagnostik – möglichst mit Erregerisolation und ggf. differenzialdiagnostischer Aufarbeitung – angestrebt werden.

Bei bakteriellen Abszessen muss immer (soweit unter anatomischen und funktionellen Gesichtspunkten möglich) zusätzlich zur antibiotischen Therapie eine (neuro)chirurgische Herdsanierung diskutiert und individuell entschieden werden.

■ ■ Spezielle Therapie

Auch wenn es für die Therapie der **idiopathischen akuten transversen Myelitis** (iATM) keine randomisierten, placebokontrollierten Untersuchungen gibt, die den Einsatz einer Cortisontherapie sicher positiv bewerten [416, 418], wird in Analogie zur Behandlung anderer entzündlicher Erkrankungen und der klinischen Erfahrung häufig eine 3- bis 5-tägige intravenöse Cortisonstoßtherapie mit 500–1000 mg Methylprednisolon durchgeführt. Klinisch schwer betroffene Patienten können evtl. auch von einer aggressiveren Therapie mit Cyclophosphamid und Plasmapherese profitieren [409].

Herpes-simplex- und Varizella-Zoster-assoziierte Myelitiden werden mit Aciclovir behandelt ($3 \times 10 \text{ mg/kgKG/24 h}$ i. v. für 10–14 Tage). Alternativ kann Famciclovir (z. B. Famvir) $3 \times 250\text{--}500 \text{ mg/Tag}$ verwendet werden. Mittel der Wahl bei **CMV-Infektionen** ist Ganciclovir ($2 \times 5 \text{ mg/kgKG/24 h}$

i. v.). Bei der seltenen Aciclovir-Unverträglichkeit kann bei HSV, VZV und CMV-Infektion auch Foscarnet ($2 \times 90 \text{ mg/kgKG/24 h}$) eingesetzt werden.

Die Therapie der **Neuroborreliose** besteht in einer 2- bis 4-wöchigen Antibiose mit Ceftriaxon ($1 \times 2 \text{ g/24 h}$ i. v.) oder Cefotaxim ($3 \times 2 \text{ g/24 h}$ i. v.).

Die **Neurolues** wird mit Penicillin G ($25\text{--}30 \text{ Mio. IE/24 h}$ 3- bis 5-mal tägl. i. v.) oder Ceftriaxon $2\text{--}4 \text{ g/24 h}$ i. v. behandelt, wobei die Therapiedauer abhängig vom Stadium der Erkrankung ist.

Eine **Tuberkulose** wird mit einer mehrmonatigen 4-fachen Kombinationstherapie mit Rifampicin, Isoniazid, Ethambutol und Pyrazinamid behandelt.

➤ **Spinale Abszesse müssen bei progredienten neurologischen Ausfällen bzw. deutlichen Raumforderungszeichen einer raschen operativen Intervention zugeführt werden.**

Spondylitiden und Spondylodiszitiden können oft konservativ mittels Ruhigstellung und antibiotischer Therapie behandelt werden. Gut ZNS-gängige Antibiotika bei grampositiven Erregern sind z. B. Fosfomycin, Ceftriaxon, Cefotaxim, Meropenem und Linezolid. Alternativ kann aber auch eine operative Sanierung mit Ausräumung der Bandscheibe und anschließender Stabilisierung notwendig sein. Insbesondere bei Kompression neuraler Strukturen oder Zeichen der Instabilität sollte rechtzeitig ein chirurgisches Vorgehen diskutiert werden.

Die **Neurosarkoidose**, der **Neuro-Behçet** und **Lupus erythematodes** werden immunsuppressiv behandelt. Je nach Schwere der Erkrankung werden Cortison und – vor allem in der Langzeittherapie – auch Methotrexat, Azathioprin, Cyclosporin und Cyclophosphamid eingesetzt.

Die **Neuromyelitis optica** wird in der akuten Phase mit einer Hochdosis-Steroidtherapie (Methylprednisolon täglich 1000 mg über 3–5 Tage) behandelt. Bei fehlendem Ansprechen auf die Steroide sollte über eine Plasmapherese nachgedacht werden. Im Weiteren wird eine immunsuppressive Therapie mit Azathioprin ($2\text{--}3 \text{ mg/kgKG/Tag}$, initial in Kombination mit oralem Prednisolon, bis die Wirkung von Azathioprin nach 2–3 Monaten zu erwarten ist) oder Rituximab empfohlen. Weitere empfohlene Substanzen, die bei Versagen oder Unverträglichkeit von Azathioprin oder Rituximab eingesetzt werden können, sind Cyclophosphamid, Mitoxantron, Mycophenolat und Methotrexat. Auch eine intermittierende Plasmapherese stellt eine mögliche Therapieoption dar [426]. In einer Vergleichsstudie zur Behandlung der NMO zeigten Rituximab, Mycophenolat und Azathioprin gute Schubratenreduktionen (88 %, 87 % und 72 %, [420]).

■ Prognose

Prognostisch ungünstige Faktoren sind ein anfänglich rasch progredienter Verlauf sowie ein Andauern der neurologischen Ausfälle über 3 Monate [427]. Auch der Nachweis von Protein 14-3-3 im Liquor – als Zeichen der neuronalen Schädigung [412] – wie auch pathologische motorisch und sensibel

evozierte Potenziale, aber auch Denervierungszeichen im EMG sprechen für eine eher ungünstigen Verlauf [414, 415]. 30–50 % der Patienten mit einer ATM haben ein schlechtes Outcome mit bleibender schwerer Behinderung, wobei die Prognose bei multipler Sklerose besser ist als bei Patienten mit anderen Ursachen eines Querschnittssyndroms [403, 404].

Die Prognose der Spondylitis bzw. Spondylodiszitis und spinaler Abszesse hängt vom Ausmaß und der Dauer einer Schädigung nervaler Strukturen ab. Der entscheidende Faktor ist daher die frühzeitige Diagnose und Therapie.

Literatur

Zu 32.1

- 1 Ajdukiewicz KM, Cartwright KE, Scarborough M et al (2011) Glycerol adjuvant therapy in adults with bacterial meningitis in a high HIV seroprevalence setting in Malawi: a double-blind, randomised controlled trial. *Lancet Infect Dis* 11:293–300
- 2 Auburtin M, Wolff M, Charpentier J et al (2006) Detrimental role of delayed antibiotic administration and penicillin-nonsusceptible strains in adult intensive care unit patients with pneumococcal meningitis: the PNEUMOREA prospective multicenter study. *Crit Care Med* 34:2758–2765
- 3 Brouwer MC, Heckenberg SG, de Gans J, Spanjaard L, Reitsma JB, van de Beek D (2010) Nationwide implementation of adjunctive dexamethasone therapy for pneumococcal meningitis. *Neurology* 75:1533–1539
- 4 Brouwer MC, McIntyre P, de Gans J, Prasad K, van de BD (2010) Corticosteroids for acute bacterial meningitis. *Cochrane Database Syst Rev* 9:CD004405
- 5 Casado FJ, Blanco QA (2001) ProcalcitoninA new marker for bacterial infection. *An Esp Pediatr* 54:69–73
- 6 Chaudhuri A, Martin PM, Kennedy PG et al (2008) EFNS guideline on the management of community-acquired bacterial meningitis: report of an EFNS Task Force on acute bacterial meningitis in older children and adults. *Eur J Neurol* 15:649–659
- 7 de Gans J, van de Beek D (2002) Dexamethasone in adults with bacterial meningitis. *N Engl J Med* 347:1549–1556
- 8 Dubos F, Korczowski B, Aygun DA et al (2008) Serum procalcitonin level and other biological markers to distinguish between bacterial and aseptic meningitis in children: a European multicenter case cohort study. *Arch Pediatr Adolesc Med* 162:1157–1163
- 9 Durand ML, Calderwood SB, Weber DJ et al (1993) Acute bacterial meningitis in adults. A review of 493 episodes. *N Engl J Med* 328:21–28
- 10 Hasbun R, Abrahams J, Jekel J, Quagliarello VJ (2001) Computed tomography of the head before lumbar puncture in adults with suspected meningitis. *N Engl J Med* 345:1727–1733
- 11 Heckenberg SG, de Gans J, Brouwer MC et al (2008) Clinical features, outcome, and meningococcal genotype in 258 adults with meningococcal meningitis: a prospective cohort study. *Medicine (Baltimore)* 87:185–192
- 12 Heckenberg SG, Brouwer MC, van der Ende A, van de Beek D (2012) Adjunctive dexamethasone in adults with meningococcal meningitis. *Neurology* 79:1563–1569
- 13 Imohl M, van der Linden M, Mutscher C, Reinert RR (2010) Serotype distribution of invasive pneumococcal disease during the first 60 days of life. *Vaccine* 28:4758–4762
- 14 Kastenbauer S, Pfister HW (2003) Pneumococcal meningitis in adults: spectrum of complications and prognostic factors in a series of 87 cases. *Brain* 126(Pt 5):1015–1025
- 15 Klein M, Koedel U, Pfister HW (2006) Oxidative stress in pneumococcal meningitis: a future target for adjunctive therapy? *Prog Neurobiol* 80:269–280
- 16 Klein M, Paul R, Angele B, Popp B, Pfister HW, Koedel U (2006) Protein expression pattern in experimental pneumococcal meningitis. *Microbes Infect* 8:974–983
- 17 Klein M, Obermaier B, Angele B et al (2008) Innate immunity to pneumococcal infection of the central nervous system depends on toll-like receptor (TLR) 2 and TLR4. *J Infect Dis* 198:1028–1036
- 18 Klein M, Pfister HW, Leib SL, Koedel U (2009) Therapy of community-acquired acute bacterial meningitis: the clock is running. *Expert Opin Pharmacother* 10:2609–2623
- 19 Klein M, Koedel U, Kastenbauer S et al (2010) Delayed cerebral thrombosis after initial good recovery from pneumococcal meningitis: past as prologue: delayed stroke as a parainfectious process of bacterial meningitis? *Neurology* 75:193–194
- 20 Klein M, Koedel U, Pfefferkorn T, Zeller G, Woehrl B, Pfister HW (2011) Arterial cerebrovascular complications in 94 adults with acute bacterial meningitis. *Crit Care* 15:R281
- 21 Koedel U, Klein M, Pfister HW (2010) New understandings on the pathophysiology of bacterial meningitis. *Curr Opin Infect Dis* 23:217–223
- 22 Kramer AH, Bleck TP (2008) Neurocritical care of patients with central nervous system infections. *Curr Treat Options Neurol* 10:201–211
- 23 Krysan D (2009) Serum procalcitonin levels aid in distinguishing bacterial from aseptic meningitis in children. *J Pediatr* 154:773
- 24 Molyneux EM, Walsh AL, Forsyth H et al (2002) Dexamethasone treatment in childhood bacterial meningitis in Malawi: a randomised controlled trial. *Lancet* 360:211–218
- 25 Molyneux EM, Kawaza K, Phiri A et al (2014) Glycerol and Acetaminophen as Adjuvant Therapy Did Not Affect the Outcome of Bacterial Meningitis in Malawian Children. *Pediatr Infect Dis J* 33:214–216
- 26 Mourvillier B, Tubach F, van de Beek D et al (2013) Induced hypothermia in severe bacterial meningitis: a randomized clinical trial. *JAMA* 310:2174–2183
- 27 Nathan BR, Scheld WM (2002) The potential roles of C-reactive protein and procalcitonin concentrations in the serum and cerebrospinal fluid in the diagnosis of bacterial meningitis. *Curr Clin Top Infect Dis* 22:155–165
- 28 Nguyen TH, Tran TH, Thwaites G et al (2007) Dexamethasone in Vietnamese adolescents and adults with bacterial meningitis. *N Engl J Med* 357:2431–2440
- 29 Ntziora F, Falagas ME (2007) Linezolid for the treatment of patients with central nervous system infection. *Ann Pharmacother* 41:296–308
- 30 Pfister HW, Feiden W, Einhaupl KM (1993) Spectrum of complications during bacterial meningitis in adults. Results of a prospective clinical study. *Arch Neurol* 50:575–581
- 31 Pfister HW, Bühler R, Eiffert H, Nau R, Weber JR (2012) Ambulant erworbene bakterielle (eitrige) Meningitis. Leitlinien für Diagnostik und Therapie in der Neurologie der DGN. Thieme, Stuttgart, S 494–504
- 32 Proulx N, Frechette D, Toye B, Chan J, Kravcik S (2005) Delays in the administration of antibiotics are associated with mortality from adult acute bacterial meningitis. *QJM* 98:291–298
- 33 RKI (Robert Koch Institut) (2009) Empfehlung und Begründung einer postexpositionellen Meningokokken-Impfung. *Epidemiol Bull* 31:314–317

- 34 RKI (Robert Koch Institut) (2010) Meningokokkenkrankungen. RKI Ratgeber Infektionskrankheiten – Merkblätter für Ärzte. www.rki.de
- 35 RKI (Robert Koch Institut) (2011) Aktuelle Statistik meldepflichtiger Infektionskrankheiten, Deutschland. Epidemiol Bull 3:21
- 36 RKI (Robert Koch Institut) (2013) Stellungnahme der Ständigen Impfkommission (STIKO) am Robert Koch-Institut (RKI) zum Stand der Bewertung des neuen Meningokokken-B-Impfstoffs Bexsero. Epidemiol Bull 49:495–498
- 37 RKI (Robert Koch Institut) (2014) Jahresstatistik meldepflichtiger Infektionskrankheiten, Deutschland 2013. Robert Koch Institut. Epidemiol Bull 16:144
- 38 Rupprecht TA, Pfister HW (2005) Clinical experience with linezolid for the treatment of central nervous system infections. Eur J Neurol 12:536–542
- 39 Sakushima K, Hayashino Y, Kawaguchi T, Jackson JL, Fukuhara S (2011) Diagnostic accuracy of cerebrospinal fluid lactate for differentiating bacterial meningitis from aseptic meningitis: a meta-analysis. J Infect 62:255–262
- 40 Schut ES, Brouwer MC, de Gans J, Florquin S, Troost D, van de Beek D (2009) Delayed cerebral thrombosis after initial good recovery from pneumococcal meningitis. Neurology 73:1988–1995
- 41 Southwick FS (1995) Septic thrombophlebitis of major dural venous sinuses. Curr Clin Top Infect Dis 15:179–203
- 42 Stephens DS, Greenwood B, Brandtzaeg P (2007) Epidemic meningitis, meningococcaemia, and Neisseria meningitidis. Lancet 369:2196–2210
- 43 van de Beek D, de Gans J, McIntyre P, Prasad K (2007) Corticosteroids for acute bacterial meningitis. Cochrane Database Syst Rev 1:CD004405
- 44 van de Beek D, Farrar JJ, de Gans J et al (2010) Adjunctive dexamethasone in bacterial meningitis: a meta-analysis of individual patient data. Lancet Neurol 9:254–263
- 45 van de Beek D, Brouwer MC, Thwaites GE, Tunkel AR (2012) Advances in treatment of bacterial meningitis. Lancet 380:1693–1702
- 46 Weisfelt M, van de Beek D, Spanjaard L, Reitsma JB, de Gans J (2006) Clinical features, complications, and outcome in adults with pneumococcal meningitis: a prospective case series. Lancet Neurol 5:123–129
- 47 Winkler F, Kastenbauer S, Yousry TA, Maerz U, Pfister HW (2002) Discrepancies between brain CT imaging and severely raised intracranial pressure proven by ventriculostomy in adults with pneumococcal meningitis. J Neurol 249:1292–1297
- Zu 32.2**
- 48 Baddley JW, Salzman D, Pappas PG (2000) Fungal brain abscess in transplant recipients: epidemiologic microbiologic, and clinical features. Clin Transplant 16:419–424
- 49 Bernal E, Munoz A, Nunez ML, Cano A (2010) Multidrug-resistant spinal tuberculosis and giant paraspinous abscess. Med Clin (Barc) Nov 10 (Epub ahead of print)
- 50 Boviatsis EJ, Kouyialis AT, Stranjalis G et al (2003) CT-guided stereotactic biopsies of brain stem lesions: personal experience and literature review. Neurol Sci 24:97–102
- 51 Chang MC, Wu HT, Lee CH et al (2006) Tuberculous spondylitis and pyogenic spondylitis: comparative magnetic resonance imaging features. Spine 31:282–288
- 52 Demir MK, Hakan T, Kilicoglu G et al (2007) Bacterial brain abscesses: prognostic value of an imaging severity index. Clin Radiol 62:564–572
- 53 Greenberg BM (2008) Central nervous system infections in the intensive care unit. Semin Neurol 28:682–689
- 54 Honda H, Warren DK (2009) Central nervous system infections: meningitis and brain abscess. Infect Dis Clin North Am 23:609–623
- 55 Jansson AK, Enblad P, Sjolín J (2004) Efficacy and safety of cefotaxime in combination with metronidazole for empirical treatment of brain abscess in clinical practice: a retrospective study of 66 consecutive cases. Eur J Clin Microbiol Infect Dis 23:7–14
- 56 Kang K, Lim I, Roh JK (2007) Positron emission tomographic findings in a tuberculous brain abscess. Ann Nucl Med 21:303–306
- 57 Kao PT, Tseng HK, Liu CP et al (2003) Brain abscess: clinical analysis of 53 cases. J Microbiol Immunol Infect 36:129–136
- 58 Kupila L, Rantakokko-Jalava K, Jalava J et al (2003) Aetiological diagnosis of brain abscesses and spinal infections: application of broad range bacterial polymerase chain reaction analysis. J Neurol Neurosurg Psychiatry 74:728–733
- 59 Kutlay M, Colak A, Yildiz S et al (2005) Stereotactic aspiration and antibiotic treatment combined with hyperbaric oxygen therapy in the management of bacterial brain abscess. Neurosurg 57:1140–1146
- 60 Le Moal G, Landron C, Grollier G et al (2003) Characteristics of brain abscess with isolation of anaerobic bacteria. Scand J Infect Dis 35:318–321
- 61 Leuthardt EC, Wippold FJ, Oswood MC et al (2002) Diffusion-weighted MR imaging in the preoperative assessment of brain abscesses. Surg Neurol 58:395–402
- 62 Livraghi S, Melancia JP, Antunes JL (2003) The management of brain abscesses. Adv Tech Stand Neurosurg 28:285–313
- 63 Lu CH, Chang WN, Lui CC (2006) Strategies for the management of bacterial brain abscess. J Clin Neurosci 13:979–985
- 64 Lumbiganon P, Chaikitpinoy A (2007) Antibiotics for brain abscesses in people with cyanotic congenital heart disease. Cochrane Database Syst Rev 18:CD004469
- 65 McClelland S, Hall WA (2007) Postoperative central nervous system infection: incidence and associated factors in 2111 neurosurgical procedures. Clin Infect Dis 45:55–59
- 66 Mueller-Mang C, Castillo M, Mang TG et al (2007) Fungal versus bacterial brain abscesses: is diffusion-weighted MR imaging a useful tool in the differential diagnosis? Neuroradiol 49:651–657
- 67 Pfister HW, Feiden W, Einhäupl KM (1993) The spectrum of complications during bacterial meningitis in adults: Results of a prospective clinical study. Arch Neurol 50:575–580
- 68 Saez-Llorens X (2003) Brain abscess in children. Semin Pediatr Infect Dis 2003 14:108–114
- 69 Skoutelis AT, Gogos CA, Maraziotis TE et al (2000) Management of brain abscesses with sequential intravenous/oral antibiotic therapy. Eur J Clin Microbiol Infect Dis 19:332–335
- 70 Su TM, Lan CM, Tsai YD et al (2003) Multilocated pyogenic brain abscess: experience in 25 patients. Neurosurgery 52:1075–1079
- 71 Tahir MZ, Hassan RU, Enam SA (2010) Management of an extensive spinal epidural abscess from C-1 to the sacrum. J Neurosurg Spine 13:780–783
- 72 Tattevin P, Bruneel F, Clair B et al (2003) Bacterial brain abscesses: a retrospective study of 94 patients admitted to an intensive care Unit (1980–1999). Am J Med 115:143–146
- 73 The “Infection in Neurosurgery” Working Party of the British Society for Antimicrobial Therapy (2000) The rational use of antibiotics in the treatment of brain abscess. Br J Neurosurg 14:525–530
- 74 Tsai YD, Chang WN, Shen CC et al (2003) Intracranial suppuration: a clinical comparison of subdural empyemas and epidural abscesses. Surg Neurol 59:191–196
- 75 Tseng JH, Tseng MY (2006) Brain abscess in 142 patients: factors influencing outcome and mortality. Surg Neurol 65:557–562
- 76 Tung GA, Rogg JM (2003) Diffusion-Weighted Imaging of Cerebritis. Am J Neuroradiol 24:1110–1113
- 77 Visani P, Schmutzhard E, Trinka E et al (2006) Subcortical deficit pattern after brain abscess: a neuropsychological study. Eur J Neurol 13:599–603

- 78 Wang VY, Chou D, Chin C (2010) Spine and spinal cord emergencies: vascular and infectious causes. *Neuroimaging Clin N Am* 20:639–650
- 79 Yilmaz MH, Mete B, Kantarci F et al (2007) Tuberculous, brucellar and pyogenic spondylitis: comparison of magnetic resonance imaging findings and assessment of its value. *South Med J* 100:613–614
- 80 Younis RT, Lazar RH, Anand VK (2002) Intracranial complications of sinusitis: a 15-year review of 39 cases. *Ear Nose Throat J* 81:636–638 (640–642, 644)
- Zu 32.3**
- 81 Aksamit AJ (2010) Whipple's disease of the central nervous system. *Handb Clin Neurol* 96:231–237
- 82 Anderson M (2000) Neurology of Whipple's disease. *J Neurol Neurosurg Psychiatry* 68:2–5
- 83 Andronikou S, Smith B, Hatherhill M et al (2004) Definitive neuroradiological diagnostic features of tuberculous meningitis in children. *Pediatr Radiol* 34:876–885
- 84 Asselman V, Thienemann F, Pepper DJ et al (2010) Central nervous system disorders after starting antiretroviral therapy in South Africa. *AIDS* 24:2871–2876
- 85 Banerjee B, Petersen K (2009) Psychosis following mycoplasma pneumonia. *Mil Med* 174:1001–1004
- 86 Bhigjee AI, Padayachee R, Paruk H et al (2007) Diagnosis of tuberculous meningitis: clinical and laboratory parameters. *Int J Infect Dis* 11:348–354
- 87 Black DF, Aksamit AJ, Morris JM (2010) MR imaging of central nervous system Whipple disease: a 15-year review. *AJNR Am J Neuroradiol* 31:1493–1497
- 88 Boillat N, Greub G (2007) Rickettsiosis: a clinical approach. *Rev Med Suisse* 16:1222–1227
- 89 Brinar VV, Habek M (2010) Rare infections mimicking MS. *Clin Neurol Neurosurg* 112:625–628
- 90 Bross JE, Gordon G (1991) Nocardial Meningitis: Case Reports and Review. *Rev Infect Dis* 13:160–165
- 91 Christmann D, Hansmann Y, Remy V et al (2002) Tick-borne neurological diseases. *Rev Neurol* 158:993–997
- 92 Chotmongkol V, Teerajetgul Y, Yodwut C (2006) Cerebrospinal fluid adenosine deaminase activity for the diagnosis of tuberculous meningitis in adults. *SE Asian J Trop Med Public Health* 37:948–952
- 93 Cunha BA, Perez FM (2009) C. pneumoniae community-acquired pneumonia (CAP) in mimicking Mycoplasma pneumonia meningoencephalitis complicated by asthma. *Heart Lung* 38:530–533
- 94 Dumler J, Madigan JE, Pusterlia N et al (2007) Ehrlichioses in Humans: Epidemiology, clinical Presentations, Diagnosis and Treatment. *Clin Infect* 45:45–51
- 95 Fenollar F, Puechal X, Raoult D (2007) Whipple's disease. *N Engl J Med* 356:55–56
- 96 Garcia Monco JC (2006) Tuberculosis and other mycobacterial Infections. In: Nosenworthy JH (Hrsg) *Neurological Therapeutics – Principles and Practice*, 2. Aufl. Informa Health Care Abingdon, Oxon, S 1011–1020
- 97 Godia CE, Esteve CM, Campello RA et al (2007) Cerebral saltwasting syndrome due to infectious diseases of the central nervous system. *Med Clin* 128:278–279
- 98 Gouriet F, Lepidi H, Habib G et al (2007) From Cat Scratch disease to endocarditis, the possible natural history of Bartonella henselae infection. *BMC Inf Dis* 7:30–35
- 99 Hainard A, Tiberti N, Robin X et al (2010) Matrix metalloproteinase-9 and intercellular adhesion molecule 1 are powerful staging markers for human African trypanosomiasis. *Trop Med Int Health* 16:119–126
- 100 Hongo I, Bloch KC (2006) Ehrlichia infection of the central nervous system. *Curr Treat Options Neurol* 8:179–184
- 101 Jha DK, Mishra V, Choudhary A et al (2007) Factors affecting the outcome of neuroendoscopy in patients with tuberculous meningitis hydrocephalus: a preliminary study. *Surg Neurol* 68:35–41
- 102 Inan AS, Ceran N, Erdem I et al (2010) Neurobrucellosis with transient ischemic attack, vasculopathic changes, intracerebral granulomas and basal ganglia infarction: a case report. *J Med Case Reports* 4:340–342
- 103 Kalita J, Misra UK, Ranjan P (2007) Predictors of long-term neurological sequelae of tuberculous meningitis: a multivariate analysis. *Eur J Neurol* 14:33–37
- 104 Kazar J (2005) Coxiella burnetii infection. *Ann NY Academy Sci* 1063:105–114
- 105 Koskiniemi M (1993) CNS manifestations associated with Mycoplasma pneumoniae infections: summary of cases at the University of Helsinki and review. *Clin Infect Dis* 17:52–57
- 106 Kuo VC, Sloan LM, Emmett M (2010) Central nervous system tuberculosis. *Proc Bayl Univ Med Cent* 23:359–360
- 107 Lee CH, Lui CC, Liu JW (2007) Immune reconstitution syndrome in a patient with AIDS with paradoxically deteriorating brain tuberculosis. *AIDS Patient Care* 21:234–239
- 108 Lin JJ, Harn JH, Hsu YD et al (1995) Rapid diagnosis of tuberculous meningitis by polymerase chain reaction assay of cerebrospinal fluid. *J Neurol* 242:147–152
- 109 Mahajan SK, Rolain JM, Kanga A, Raoult D (2010) Scrub typhus involving central nervous system, India, 2004–2006. *Emerg Infect Dis* 16:1641–1643
- 110 Masoodi I, Farooq O, Ahmad I et al (2010) Acute disseminated encephalomyelitis as the first presentation of CNS tuberculosis: report of a case with brief review. *Ger Med Sci* 8:1–4
- 111 Noyola DE, Holder DL, Fishman MA et al (1999) Recurrent encephalopathy in cat-scratch disease. *Pediatr Infect Dis* 18:567–568
- 112 Pappas G, Papadimitriou P, Akriditis N et al (2006) The new global map of human brucellosis. *Lancet Infect Dis* 6:91–99
- 113 Pfister HW (2002) Meningitis. Kohlhammer, Stuttgart
- 114 Prasad K, Singh MB (2008) Corticosteroids for managing tuberculous meningitis. *Cochrane Database Syst Rev* 2008:CD002244
- 115 Przybojewski AS, Wilmshurst J (2006) Objective CT criteria to determine the presence of abnormal basal enhancement in children with suspected tuberculous meningitis. *Pediatr Radiol* 36:687–696
- 116 Rafi W, Venkataswamy MM, Ravi V et al (2007) Rapid diagnosis of tuberculous meningitis: a comparative evaluation of in-house PCR assays involving three mycobacterial DNA sequences, IS6110-MPB-64 and 65 kDa antigen. *J Neurol Sci* 252:163–168
- 117 Raoult D, Birg MI, La Scola B et al (2000) Cultivation of the bacillus of Whipple's disease. *N Engl J Med* 342:620–625
- 118 Renard D, Morales R, Heroum C (2007) Tuberculous meningovascularitis. *Neurology* 68:1745
- 119 Roca B, Bahamonde D (2006) Tuberculous Meningitis Presenting with Unusually Severe Hyponatremia. *The Mount Sinai J Med* 73:1029–1030
- 120 Schiffer JT, Sterling TR (2007) Timing of antiretroviral therapy initiation in tuberculosis patients with AIDS: a decision analysis. *J Acquir Immune Defic Syndr* 44:229–234
- 121 Schmutzhard E et al (2008) Atypische erregbedingte Meningoenzephalitis. In: Diener HC (Hrsg) *Leitlinien für Diagnostik und Therapie in der Neurologie*, 4. Aufl. Thieme, Stuttgart
- 122 Schmutzhard E, Pfister HW (2001) Seltene bakterielle Infektionen des Nervensystems. *Akt Neurol* 28:373–382
- 123 Schoeman J, Mansvelt E, Springer P et al (2007) Coagulant and fibrinolytic status in tuberculous meningitis. *Pediatr Infect Dis J* 26:428–431

- 124 Skiba V, Barner KC (2009) Central nervous system manifestations of Q fever responsive to steroids. *Mil Med* 174:857–859
- 125 Socan M (1994) Chlamydia pneumoniae and meningoencephalitis. *N Engl J Med* 11:331–406
- 126 Srikanth SG, Taly AB, Nagarajan K et al (2007) Clinoradiological features of tuberculous meningitis in patients over 50 years of age. *J Neurol Neurosurg Psychiatr* 78:536–538
- 127 Tezer H, Kara A, Haliloglu G et al (2008) Mycoplasma pneumonia-associated transverse myelitis with unexpected rapid response to macrolide therapy: a case report. *Turk J Pediatr* 50:585–588
- 128 Thurtell MJ, Keed AB, Yan M et al (2007) Tuberculous cranial pachymeningitis. *Neurology* 68:298–300
- 129 Wang VY, Chou D, Chin C (2010) Spine and spinal cord emergencies: vascular and infectious causes. *Neuroimaging Clin N Am* 20:639–650
- 130 Yis U, Kurul SH, Cakmakci H, Dirik E (2008) Mycoplasma pneumonia: nervous system complications in childhood and review of the literature. *Eur J Pediatr* 167:973–978
- Zu 32.4**
- 131 Agüero-Rosenfeld ME, Wang G, Schwartz I, Wormser GP (2005) Diagnosis of Lyme borreliosis. *Clin Microbiol Rev* 18:484–509
- 132 Blank LJ, Rompalo AM, Erbe EJ, Zenilman JM, Ghanem KG (2011) Treatment of syphilis in HIV-infected subjects: a systematic review of the literature. *Sex Transm Infect* 87:9–16
- 133 Ghanem KG (2010) Review: Neurosyphilis: A historical perspective and review. *CNS Neurosci Ther* 16:157–168
- 134 Hajjaj KN (2010) Status epilepticus revealing syphilitic meningoencephalitis. *Acta Neurol Belg* 110:263–267
- 135 Halperin JJ (2007) Diagnosis and treatment of the neuromuscular manifestations of Lyme disease. *Curr Treat Options Neuro* 9:93–100
- 136 Halperin JJ (2006) Is neuroborreliosis a medical emergency? *Neurocrit Care* 4:260–266
- 137 Halperin JJ, Shapiro ED, Logigian E et al (2007) Practice parameter: treatment of nervous system Lyme disease (an evidence based review): report of the Quality of Standards Subcommittee of the American Academy of Neurology. *Neurology* 69:91–102
- 138 Jenke AC, Stoek LM, Zilbauer M, Wirth S, Borusiak P (2011) Facial palsy: Etiology, outcome and management in children. *Eur J Paediatr Neurol* 15:209–213
- 139 Kobayashi J, Nakagawa Y, Tobisawa S, Isozaki E, Koide R (2011) Deterioration of MRI findings related to Jarisch-Herxheimer reaction in a patient with neurosyphilis. *J Neurol* 258:699–701
- 140 Makhani N, Morris SK, Page AV et al (2011) A Twist On Lyme: The challenge of Diagnosing European Lyme Neuroborreliosis. *J Clin Microbiol* 49:455–457
- 141 Richter D, Postic D, Sertour N et al (2006) Delineation of *Borrelia burgdorferi* sensu lato species by multilocus sequence analysis and confirmation of the delineation of *Borrelia spielmanii* sp. nov. *Int J Syst Evol Microbiol* 56:873–881
- 142 Robertson J, Guy E, Andrews N et al (2000) European multicenter study of immunoblotting in serodiagnosis of Lyme borreliosis. *J Clin Microbiol* 38:2097–2102
- 143 Roos K (2006) Neurosyphilis. In: Noseworthy JH (Hrsg) *Neurological Therapeutics-Principles and Practice*, 2. Aufl. Informa Health Care, Abingdon, Oxon, S 1021–1024
- 144 Schmutzhard E, Pfausler B, Gasse T et al (1995) Verlauf und Langzeitfolgen der chronischen Neuroborreliose. *Wien Med Wochenschr* 145:183–186
- 145 van Burgel ND, Oosterloo M, Kroon FP, van Dam AP (2010) Severe course of Lyme neuroborreliosis in an HIV-1 positive patient; case report and review of the literature. *BMC Neurol* 10:117–121
- 146 Wilske B (2005) Epidemiology and diagnosis of Lyme Borreliosis. *Ann Med* 37:568–579
- 147 Wilske B, Fingerle V, Schulte-Spechtel U (2007) Microbiological and serological diagnosis of Lyme Borreliosis. *FEMS Immunol Med Microbiol* 49:13–21
- 148 Workowski KA, Berman SM (2010) Sexually transmitted diseases treatment. *Guidelines* 59(RR12):1–110
- 149 Wormser GP, Nadelman RB, Dattwyler RJ et al (2000) Practice guidelines for the treatment of Lyme disease. The Infectious Diseases Society of America. *Clin Infect Dis* 31:1–14
- Zu 32.5**
- 150 Abzug MJ, Cloud G, Bradley J, Sanchez PJ, Romero J, Powel D, Lepow M, Mani C, Capparelli EV, Blount S, Lakeman F, Whitley RJ, Kimberlin DW (2003) Double blind placebo-controlled trial of pleconaril in infants with enterovirus meningitis. *Pediatr Infect Dis J* 22:335–341
- 151 Adamo MA, Deshaies EM (2008) Emergency decompressive craniectomy for fulminating infectious encephalitis. *J Neurosurg* 108:174–176
- 152 Armangue T, Leypoldt F, Dalmau J (2014) Autoimmune encephalitis as differential diagnosis of infectious encephalitis. *Curr Opin Neurol* 27:361–368
- 153 Armangue T, Leypoldt F, Málaga I et al (2014) Herpes simplex virus encephalitis is a trigger of brain autoimmunity. *Ann Neurol* 75:317–323
- 154 Baringer JR, Pisani P (1994) Herpes simplex virus genomes in human nervous system tissue analyzed by polymerase chain reaction. *Ann Neurol* 36:823–829
- 155 Bossart KN, Zhu Z, Middleton D et al (2009) A neutralizing human monoclonal antibody protects against lethal disease in a new ferret model of acute nipah virus infection. *Plos Pathog* 5:e1000642
- 156 Casrouge A, Zhang SY, Eidsenken C et al (2006) Herpes simplex virus encephalitis in human UNC-93B deficiency. *Science* 314:308–312
- 157 Center for Disease Control, Prevention (2004) Recovery of a Patient from Clinical Rabies. *MMW* 53:1171–1173
- 158 C D C (1999) Update: Outbreak of Nipah virus – Malaysia and Singapore. *MMWR* 48:335–337
- 159 Chadha MS, Comer JA, Lowe L et al (2006) Nipah virus-associated encephalitis outbreak, Siliguri, India. *Emerg Infect Dis* 12:235–240
- 160 Chaudhuri A, Kennedy PG (2002) Diagnosis and treatment of viral encephalitis. *Postgrad Med J* 78:575–583
- 161 Cinque P, Bossolasco S, Lundkvist A (2003) Molecular analysis of cerebrospinal fluid in viral diseases of the central nervous system. *J Clin Virol* 26:1–28
- 162 Collaborative Antiviral Study Group, <http://clinicaltrials.gov/show/NCT00031486>: A Phase III Double-Blind, Placebo-Controlled Trial of Long Term Therapy of Herpes Simplex Encephalitis (HSE): An Evaluation of Valacyclovir (CASG-204), lead sponsor National Institute of Allergy and Infectious Diseases (NIAID)
- 163 Corssmit EP, Leverstein-van Hall MA, Portegies P, Bakker P (1997) Severe neurological complications in association with Epstein-Barr virus infection. *J Neurovirol* 3:460–464
- 164 Defang GN, Khetawat D, Broder CC, Quinnan GV Jr. (2010) Induction of neutralizing antibodies to Hendra and Nipah glycoproteins using a Venezuelan equine encephalitis virus in vivo expression system. *Vaccine* 29:212–220
- 165 DGN – Deutsche Gesellschaft für Neurologie (2012) Leitlinie „Virale Meningoenzephalitiden“
- 166 Falcone S, Post MJ (2000) Encephalitis, cerebritis, and brain abscess: pathophysiology and imaging findings. *Neuroimaging Clin N Am* 10:333–353

- 167 Fusco D, Krawitz P, LaRussa P, Steinberg S, Gershon A (2010) Jacobs JVZV meningitis following varicella vaccine. *J Clin Virol* 48:275–277
- 168 Granerod J, Cunningham R, Zuckerman M et al (2010) Causality in acute encephalitis: defining aetiologies. *Epidemiol Infect* 138:783–800
- 169 Granerod J, Tam CC, Crowcroft NS, Davies NWS, Borchert M, Thomas SL (2010) Challenge of the unknown: A systematic review of acute encephalitis in non-outbreak situations. *Neurology* 75:924–932
- 170 Gurley ES, Montgomery JM, Hossain MJ et al (2007) Person-to-person transmission of Nipah virus in Bangladeshi community. *Emerg Infect Dis* 13(7):1031–1037
- 171 Hacoheh Y, Deiva K, Pettingill P, Waters P, Siddiqui A, Chretien P, Menson E, Lin JP, Tardieu M, Vincent A, Lim MJ (2014) N-methyl-D-aspartate receptor antibodies in post-herpes simplex virus encephalitis neurological relapse. *Mov Disord* 29:90–96
- 172 Haglund M, Forsgren M, Lindh G, Lindquist L (1996) A 10-year follow-up study of tick-borne encephalitis in the Stockholm area and a review of the literature: need for a vaccination strategy. *Scand J Infect Dis* 28:217–224
- 173 Hauser SL (2006) *Harrison's Neurology in Clinical Medicine*. McGraw-Hill, New York
- 174 Henquell C, Chambon M, Bailly JL, Alcaraz S, De Champs C, Archimbaud C, Labbe A, Charbonne F, Peigue-Lafeuille H (2001) Prospective analysis of 61 cases of enteroviral meningitis: interest of systematic genome detection in cerebrospinal fluid irrespective of cytologic examination results. *J Clin Virol* 21:29–35
- 175 Kaiser R (2002) Tick-borne encephalitis (TBE) in Germany and clinical course of the disease. *Int J Med Microbiol* 291(33):58–61
- 176 Kaiser R (2011) Langzeitprognose bei primär myelitischer Manifestation der FSME. Eine Verlaufsanalyse über 10 Jahre. *Nervenarzt* 82:1020–1025
- 177 Kamei S (2006) Trends in the management of herpes simplex encephalitis. *Rinsho Shinkeigaku* 46:950–953
- 178 Kennedy PGE (2005) Viral Encephalitis. *J Neurol* 252:268–272
- 179 Kutleša M, Baršić B (2012) Therapeutic hypothermia for severe adult Herpes simplex virus encephalitis. *Wien Klin Wochenschr* 124:855–858
- 180 Lee KE, Umaphathi T, Tan CB et al (1999) The neurological manifestations of Nipah virus encephalitis, a novel paramyxovirus. *Ann Neurol* 46:28–32
- 181 Leitlinie der DGPI. Varizellen-Zoster. www.uni-duesseldorf.de/WWW/AWMF/II/048
- 182 Leyboldt F, Titulaer MJ, Aguilar E, Walther J, Bönstrup M, Havemeister S, Teegen B, Lütgehetmann M, Rosenkranz M, Magnus T, Dalmau J (2013) Herpes simplex virus-1 encephalitis can trigger anti-NMDA receptor encephalitis: case report. *Neurology* 81:1637–1639
- 183 Livorsi D, Anderson E, Qureshi S, Howard M, Wang YF, Paredes F-C (2010) Brainstem encephalitis: an unusual presentation of herpes simplex virus infection. *J Neurol* 257:1432–1437
- 184 Martinez-Torres F, Menon S, Pritsch M, Victor N, Jenetzky E, Jensen K, Schielke E, Schmutzhard E, de Gans J, Chung CH, Luntz S, Hacke W, Meyding-Lamadé U (2008) Protocol for German trial of Acyclovir and corticosteroids in Herpes-simplex-virus-encephalitis (GACHE): a multicenter, multinational, randomized, double-blind, placebo-controlled German, Austrian and Dutch trial. *BMC Neurol* 8:40
- 185 Meyding-Lamadé UK, Lamade WR, Wildemann BT, Sarto K, Hacke W (1999) Herpes simplex virus encephalitis: chronic progressive cerebral magnetic resonance imaging abnormalities in patients despite good clinical recovery. *Clin Infect Dis* 28:148–149
- 186 Meyding-Lamadé U, Strank C (2012) Herpesvirus infections of the central nervous system in immunocompromised patients. *Ther Adv Neurol Disord* 5:279–296
- 187 Ooi MH, Wong SC, Lewthwaite P, Cardoso MJ, Solomon T (2010) Clinical features, diagnosis, and management of enterovirus 71. *Lancet Neurol* 9:1097–1105
- 188 Porotto M, Rockx B, Yokoyama CC, Talekar A, Devito I, Palermo LM, Liu J, Cortese R, Lu M, Feldmann H, Pessi A (2010) Moscona A Inhibition of Nipah virus infection in vivo: targeting an early stage of paramyxovirus fusion activation during viral entr. *PLoS Pathog* 6:e1001168
- 189 Reiber H, Felgenhauer K (1987) Protein transfer at the blood cerebrospinal fluid barrier and the quantitation of the humoral immune response within the central nervous system. *Clin Chim Acta* 163:319–328
- 190 RKI – Robert-Koch-Institut (2013) www.rki.de/DE/Content/Infekt/EpidBull/Merkblaetter/Ratgeber_Tollwut.html
- 191 Robert-Koch-Institut RKI– (2014) FSME: Risikogebiete in Deutschland. *Epidemiol Bull* 15:121–136
- 192 Romero JR, Newland JG (2003) Viral meningitis and encephalitis: traditional and emerging viral agents. *Semin Pediatr Infect Dis* 14:72–82
- 193 Schmutzhard E (2001) Viral infections of the CNS with special emphasis on herpes simplex infections. *J Neurol* 248:469–477
- 194 Schwab S, Junger E, Spranger M, Dorfler A, Albert F, Steiner HH, Hacke W (1997) Craniectomy: an aggressive treatment approach in severe encephalitis. *Neurology* 48:412–417
- 195 Sener RN (2002) Diffusion MRI in Rasmussen's encephalitis, herpes simplex encephalitis, and bacterial meningoenkephalitis. *Comput Med Imaging Graph* 26:327–332
- 196 Sivertsen B, Christensen PB (1996) Acute encephalitis. *Acta Neurol Scand* 93:156–159
- 197 Sköldenberg B, Forsgren M, Alestig K, Bergström T, Burman L, Dahlqvist E, Forkman A, Frydén A, Lövgren K, Norlin K et al (1984) Acyclovir versus vidarabine in herpes simplex encephalitis. Randomised multicentre study in consecutive Swedish patients. *Lancet* 29:707–711
- 198 Solomon T, Michael BD, Smith PE, Sanderson F, Davies NWS, Hart IJ, Holland M, Easton A, Buckley C, Kneen R, Beeching (2012) Management of suspected viral encephalitis in adults – Association of British Neurologists and British Infection Association National Guidelines. *J Infection* 64:347–373
- 199 Sommer JB, Heckmann JG, Kraus J, Neundörfer B, Erbguth FJ (2000) Generalized brain edema in non-purulent meningoencephalitis. The anti-edema effect of therapy with dexamethasone. *Nervenarzt* 71:112–115
- 200 Steiner I, Budka H, Chaudhuri A, Koskiniemi M, Sainio K, Salonen O, Kennedy PG (2010) Viral meningoencephalitis: a review of diagnostic methods and guidelines for management. *Eur J Neurol* 17(999)
- 201 Tan CT, Goh KJ, Wong KT et al (2002) Relapsed and late-onset Nipah encephalitis. *Ann Neurol* 51:703–708
- 202 Taskin E, Turgut M, Kilic M et al (2004) Serum procalcitonin and cerebrospinal fluid cytokines level in children with meningitis. *Mediators of Inflammation* 13:269–273
- 203 Thakur KT, Motta M, Asemota AO, Kirsch HL, Benavides D, Schneider EB, McArthur JC, Geocadin RG, Venkatesan A (2013) Predictors of outcome in acute encephalitis. *Neurology* 81:793–800
- 204 Thomson RB Jr, Bertram H (2001) Laboratory diagnosis of central nervous system infections. *Infect Dis Clin North Am* 15:1047–1071
- 205 Tyler KL (2004) Update on herpes simplex encephalitis. *Rev Neurol Dis* 1:169–178
- 206 Tyler KL (2009) Emerging Viral Infections of the Central Nervous System, Part 2. *Arch Neurol* 66:1065–1074
- 207 Utley TF, Ogden JA, Gibb A, McGrath N, Anderson NE (1997) The long-term neuropsychological outcome of herpes simplex en-

- cephalitis in a series of unselected survivors. *Neuropsychiatry Neuropsychol Behav Neurol* 10:180–189
- 208 Wagner I, Staykov D, Vollbers B, Kloska S, Dörfler A, Schwab S, Bardutzky J (2011) Mild hypothermia for space-occupying Herpes simplex virus encephalitis. *Minerva Anestesiol* 77:371–374
- 209 Whitley RJ, Lakeman AD, Nahmias A, Roizman B (1982) Dna restriction-enzyme analysis of herpes simplex virus isolates obtained from patients with encephalitis. *N Engl J Med* 307:1060–1062
- 210 Whitley RJ, Alford CA, Hirsch MS, Schooley RT, Luby JP, Aoki FY, Hanley D, Nahmias AJ, Soong SJ (1986) Vidarabine versus acyclovir therapy in herpes simplex encephalitis. *N Engl J Med* 314:144–149
- 211 Whitley RJ, Gnann JW (2002) Viral encephalitis: familiar infections and emerging pathogens. *Lancet* 359:507–513
- 212 WHO (ed) Rabies Bulletin Europe. www.who-rabies-bulletin.org
- 213 Wildemann B, Ehrhart K, Storch-Hagenlocher B, Meyding-Lamade U, Steinworth S, Hacke W, Haas J (1997) Quantitation of herpes simplex virus type 1 DNA in cells of cerebrospinal fluid of patients with herpes simplex virus encephalitis. *Neurology* 48:1341–1346
- 214 Wong M, Connolly AM, Noetzel MJ (1999) Poliomyelitis-like syndrome associated with Epstein-Barr virus infection. *Pediatr Neurol* 20:235–237
- 215 Wong KT, Shieh WJ, Kumar S et al (2002) Nipah Virus Pathology Working Group. Nipah virus Infection: pathology and pathogenesis of an emerging paramyxoviral zoonosis. *Am J Pathol* 161:2153–2167
- Zu 32.6**
- 216 Berger JR, Aksamit AJ, Clifford DB et al (2013) PML diagnostic criteria: consensus statement from the AAN neuroinfectious disease section. *Neurology* 80:1430–1438
- 217 Biogen idec (ed) www.tysabri.de/index.php?inhalt=tysabri.sicherheitsmanagement
- 218 Brew BJ, Davies NW, Cinque P, Clifford DB, Nath A (2010) Progressive multifocal leukoencephalopathy and other forms of JC virus disease. *Nat Rev Neurol* 6:667–679
- 219 Campbell H, Andrews N, Brown KE, Miller E (2007) Review of the effect of measles vaccination on the epidemiology of SSPE. *Int J Epidemiol* 36:1334–1348
- 220 Clifford DB, Yiannoutsos C, Glicksman M, Simpson DM, Singer EJ, Piliro PJ, Marra CM, Francis GS, McArthur JC, Tyler KL, Tselis AC, Hyslop NE (1999) HAART improves prognosis in HIV-associated progressive multifocal leukoencephalopathy. *Neurology* 52:623–625
- 221 Clifford DB, Nath A, Cinque P, Brew BJ, Zivadinov R, Gorelik L, Zhao Z, Duda P (2013) A study of mefloquine treatment for progressive multifocal leukoencephalopathy: results and exploration of predictors of PML outcomes. *J Neurovirol* 19:351–358
- 222 Dahlhaus S, Hoepner R, Chan A, Kleiter I, Adams O, Lukas C, Hellwig K, Gold R (2013) Disease course and outcome of 15 monocentrically treated natalizumab-associated progressive multifocal leukoencephalopathy patients. *J Neurol Neurosurg Psychiatry* 84:1068–1074
- 223 Gasnault J, Costagliola D, Hendel-Chavez H, Dulioust A, Pakianather S, Mazet AA, de Goer de Herve MG, Lancar R, Lascaux AS, Porte L, Delfraissy JF, Taoufik Y, ANRS 125 Trial Team (2011) Improved survival of HIV-1-infected patients with progressive multifocal leukoencephalopathy receiving early 5-drug combination antiretroviral therapy. *PLoS One* 6(6):e20967–125
- 224 Gorelik L, Lerner M, Bixler S et al (2010) Anti-JCV Antibodies: Implications for PML Risk Stratification. *Ann Neurol* 68:295–303
- 225 Hauser S et al (2006) *Harrison's Neurology in Clinical Medicine*. McGraw-Hill, New York
- 226 Helbok R, Broessner G, Pfauler B, Schmutzhard E (2009) Chronic meningitis. *J Neurol* 256:168–175
- 227 Khanna N, Elzi L, Mueller NJ, Garzoni C, Cavassini M, Fux CA, Ver-nazza P, Bernasconi E, Battegay M, Hirsch HH, Swiss HIV Cohort Study (2009) Incidence and outcome of progressive multifocal leukoencephalopathy over 20 years of the Swiss HIV Cohort Study. *Clin Infect Dis* (48):1459–1466
- 228 Manning L, Laman M, Edoni H, Mueller I, Karunajeewa HA, Smith D, Hwaihanje I, Siba PM, Davis TM (2011) Subacute sclerosing panencephalitis in papua new guinean children: the cost of continuing inadequate measles vaccine coverage. *PLoS Negl Trop Dis* 5:e932
- 229 Mentzer D, Prestel J, Adams O et al (2012) Case definition for progressive multifocal leukoencephalopathy following treatment with monoclonal antibodies. *J Neurol Neurosurg Psychiatry* 83:927–933
- 230 Molloy ES, Calabrese LH (2008) Progressive multifocal leukoencephalopathy in patients with rheumatic diseases: are patients with systemic lupus erythematosus at particular risk? *Autoimmun Rev* 8:144–146
- 231 Nagoshi K, Sadakane A, Nakamura Y, Yamada M, Mizusawa H (2011) Duration of Prion Disease is Longer in Japan Than in Other Countries. *J Epidemiol* May 28, Epub ahead of print
- 232 Owens GP, Ritchie AM, Gilden DH, Borgoon MP, Becker D, Bennet JL (2007) Measles virus-specific plasma cells are prominent in subacute sclerosing panencephalitis CSF. *Neurology* 68:1815–1819
- 233 Schönberger K, Ludwig MS, Wildner M, Weissbrich B (2013) Epidemiology of subacute sclerosing panencephalitis (SSPE) in Germany from 2003 to 2009: a risk estimation. *PLoS One* 2013 Jul 9;8(7)
- 234 Schwab N, Schneider-Hohendorf T, Posevitz V et al (2013) L-Selectin is a possible biomarker for individual PML risk in natalizumab-treated MS patients. *Neurology* 81:865–871
- 235 Sharma S, Kumar S (2010) Case report: Cervical spinal cord signal changes in a case of adult-onset subacute sclerosing panencephalitis. *Indian J Radiol Imaging* 20:202–204
- 236 Simpson DM (2011) HIV-associated PML: Changing epidemiology and clinical approach. *Cleve Clin J Med* 78:24–27
- 237 Tatli B, Ekici B, Ozmen M (2010) Flurpirintine may Stopp the progressive course of subacute sclerosing panencephalitis. *Med Hypotheses* 75:576–577
- 238 Warnke C, Menge T, Hartung HP, Racke MK, Cravens PD, Bennett JL, Frohman EM, Greenberg BM, Zamvil SS, Gold R, Hemmer B, Kieseier BC, Stüve O (2010) Natalizumab and progressive multifocal leukoencephalopathy: what are the causal factors and can it be avoided? *Arch Neurol* 67:923–930
- 239 Warnke C, von Geldern G, Markwerth P, et al. (2014) Cerebrospinal Fluid JC Virus Antibody Index for Diagnosis of Natalizumab-Associated Progressive Multifocal Leukoencephalopathy. *Ann Neurol* 2014, Apr 11 (epub ahead of print)
- 240 Wattjes MP, Vennegoor A, Moster J, van Oosten BW, Barkhof F, Killestein J (2014) Diagnosis of asymptomatic natalizumab-associated PML: are we between a rock and a hard place? *J Neurol* 261:1139
- 241 White MK, Khalil K (2011) Pathogenesis of progressive multifocal leukoencephalopathy-revisited. *J Infect Dis* 203:578–586
- 242 Yilmaz C, Caksen H, Yilmaz N, Güven HS, Bayram I (2007) Two cases of Subacute Sclerosing Panencephalitis associated with Brainstem involvement. *Trop Pediatr* 53:280–283
- 243 Yousry TA, Pelletier D, Cadavid D et al (2012) MRI pattern in natalizumab-associated progressive multifocal leukoencephalopathy. *Ann Neurol* 72:779–787
- Zu 32.7**
- 244 Anduze-Faris BM, Fillet AM, Gozlan J, Lancar R, Boukli N, Gasnault J, Caumes E, Livartowsky J, Matheron S, Lepout C, Salmon D, Costagliola D, Katlama C (2000) Induction and maintenance therapy of

- cytomegalovirus central nervous system infection in HIV-infected patients. *Aids* 14:517–524
- 245 Arendt G (2013) Neurologische Komplikationen der HIV-Infektion in der Ära antiretroviraler Kombinationstherapien (cART). *Retroviren Bulletin* 1:2013
- 246 Babiker AG, Emery S, Fätkenheuer G, Gordin FM, Grund B, Lundgren JD, Neaton JD, Pett SL, Phillips A, Touloumi G et al (2013) Considerations in the rationale, design and methods of the Strategic Timing of Antiretroviral Treatment (START) study. *Clin Trials* 10(1):5–S36
- 247 Bucher HC, Griffith L, Guyatt GH, Opravil M (1997) Meta-analysis of prophylactic treatments against pneumocystis carinii and toxoplasma encephalitis. *J Acquir Immune Defic Syndr Hum Retroviral* 15:104–114
- 248 Cardo DM, Culver DH, Ciesielsky CA, Srivastava PU, Marcus R, Abiteboul D, Heptonstall J, Ippolito G, Lot F, McKibben PS, Bell DM (1997) A case-control study of HIVseroconversion in health care workers after percutaneous exposure. Centers for Disease Control and Prevention Needlestick Surveillance Group. *N Engl J Med* 337:1485–1490
- 249 Centers for Disease Control (1992) 1993 revised classification system for HIV infection and expanded surveillance case definition for AIDS among adolescents and adults. *Morbidity and Mortality Weekly Report* 41 (RR-17): 1–19
- 250 Chaisson RE, Keruly JC, Moore RD (2000) Association of initial CD4 cell count and viral load with response to highly active antiretroviral therapy. *J Am Med Assoc* 284:3128–3129
- 251 Dworkin MS, Wan PC, Hanson DL, Jones JL (1999) Progressive multifocal leukoencephalopathy: improved survival of human immunodeficiency virus-infected patients in the protease inhibitor era. *J Infect Dis* 180:621–625
- 252 Henderson DK (1999) Postexposure chemoprophylaxis for occupational exposures to the human immunodeficiency virus. *J Am Med Assoc* 281:931–936
- 253 Hoffmann C, Rockstroh JK, Kamps BS (Hrsg) (2007) HIV.Net 2007. www.hiv.net. Steinhäuser, Wuppertal-Beyenburg
- 254 Joint United Nations Programme on HIV/AIDS (UNAIDS) and World Health Organization (2010) UNAIDS Report on the global AIDS Epidemic 2010
- 255 Letendre S, Marquie-Beck J, Capparelli E, Best B, Clifford D, Collier AC, Gelman BB, McArthur JC, McCutchan JA, Morgello S et al (2008) Validation of the CNS Penetration-Effectiveness rank for quantifying antiretroviral penetration into the central nervous system. *Arch Neurol* 65:65–70
- 256 Louie M, Markowitz M (2002) Goals and milestones during treatment of HIV-1 infection with antiretroviral therapy: a pathogenesis-based perspective. *Antiviral Res* 55:15–25
- 257 Mellors JW, Rinaldo CRJ, Gupta P, White RM, Todd JA, Kingsley LA (1996) Prognosis in HIV-1 infection predicted by the quantity of virus in plasma. *Science* 272:1167–1170
- 258 Panel on Antiretroviral Guidelines for Adult and Adolescents (2006) Guidelines for the use of antiretroviral agents in HIV-infected adults and adolescents. Department of Health and Human Services. October 10, 2006: 1–113
- 259 Portegies P, Solod L, Cinque P, Chaudhuri A, Begovac J, Everall I, Weber T, Bojar M, Martinez-Martin P, Kennedy PG (2004) Guidelines for the diagnosis and management of neurological complications of HIV infection. *Eur J Neurol* 11:297–304
- 260 Saag MS, Graybill RJ, Larsen RA, Pappas PG, Perfect JR, Powderly WG, Sobel JD, Dismukes WE (2000) Practice guidelines for the management of cryptococcal disease. Infectious diseases Society of America. *Clin Infect Dis* 30:710–718
- 261 Sackto N, McArthur JC (1997) Prospects for therapy of HIV-associated neurologic diseases. *J Neurovirology* 3:89–101
- 262 Schabet M, Herrlinger U, Weller M, Bamberg M, Clemens R, Dichgans J (1997) Neue Entwicklungen in Diagnostik und Therapie primärer Non-Hodgkin-Lymphome des zentralen Nervensystems. *Nervenarzt* 68:298–308
- 263 Wildemann B, Haas J, Lynen N, Stingele K, Storch-Hagenlocher B (1998) Diagnosis of cytomegalovirus encephalitis in patients with AIDS by quantitation of cytomegalovirus genomes in cells of cerebrospinal fluid. *Neurology* 50:693–697

Zu 32.7: Empfohlene Websites

- 264 Centers for Disease Control, United States Health Department: <http://www.cdc.gov/hiv/resources/guidelines>
- 265 Joint United Nations Programme on HIV/AIDS (UNAIDS): <http://www.unaids.org>
- 266 Robert Koch Institut: <http://www.rki.de>
- 267 AIDSinfo: U.S. Department of Health and Human Services (DHHS): <http://aidsinfo.nih.gov/>
- 268 Deutsch-Österreichische Leitlinien zur antiretroviralen Therapie der HIV-Infektion. <http://www.daignet.de>
- 269 Leitlinien der Deutschen Gesellschaft für Neurologie zur Diagnostik und Therapie HIV-1-assoziierter Erkrankungen. www.dgn.org

Zu 32.8

- 270 Balasegaram M, Harris S, Checchi F et al (2006) Melarsoprol versus eflornithine for treating late-stage Gambian trypanosomiasis in the Republic of the Congo. *Bulletin WHO* 84:783–791
- 271 Birbeck GL, Beare N, Lewallen S et al (2010) Identification of malaria retinopathy improves the specificity of the clinical diagnosis of cerebral malaria: findings from a prospective cohort study. *Am J Trop Med Hyg* 82:231–234
- 272 Birbeck GL, Molyneux ME, Kaplan PW et al (2010) Blantyre Malaria Project Epilepsy Study (BMPES) of neurological outcomes in retinopathy-positive paediatric cerebral malaria survivors: a prospective cohort study. *Lancet Neurol* 9:1173–1181
- 273 Braakman H, Fred MM, van de Molengraft JJ et al (2006) Lethal African trypanosomiasis in a traveler: MRI and neuropathology. *Neurology* 66:1094–1096
- 274 Burgos JM, Begher S, Silva HM et al (2008) Molecular identification of *Trypanosoma cruzi* I tropism for central nervous system in Chagas reactivation due to AIDS. *Am J Trop Med Hyg* 78:294–297
- 275 Carod-Artal FJ (2009) Tropical causes of epilepsy. *Rev Neurol* 49:475–482
- 276 Chacko G (2010) Parasitic diseases of the central nervous system. *Semin Diagn Pathol* 27:167–185
- 277 Córdova E, Maiolo E, Corti M, Orduna T (2010) Neurological manifestations of Chagas' disease. *Neurol Res* 32:238–244
- 278 Corpelet C, Vacher P, Coudore F et al (2005) Role of quinine in life-threatening *Babesia divergens* infection successfully treated with clindamycin. *Eur J Clin Microbiol Infect Dis* 24:74–75
- 279 Dauriac-Le Masson V, Chochoy F, Demeret S et al (2005) *Toxocara canis* meningomyelitis. *J Neurol* 252:1267–1268
- 280 Davis TME, White NJ, Looareesuwan S, Silamut K, Warrell DA (1988) Quinine pharmacokinetics in cerebral malaria: predicted plasma concentrations after rapid intravenous loading using a two compartment mode. *Trans R Soc Trop Med Hyg* 82:542–547
- 281 Del Brutto OH, Roos KL, Coffey CS et al (2006) Meta-Analysis: Cysticidal Drugs for Neurocysticercosis: Albendazole and Praziquantel. *Ann Intern Med* 145:43–51
- 282 Deo I, Robledo L, Meza A et al (2000) Encephalitis due to a free-living amoeba (*Balamuthia mandrillaris*), case report with literature review. *Surg Neurol* 53:611–616
- 283 Dondorp AM, Fanello CI, Hendriksen IC et al (2010) Artesunate versus quinine in the treatment of severe falciparum malaria in Afri-

- can children (AQUAMAT): an open-label, randomized trial. *Lancet* 376:1647–1657
- 284 Dondorp A, Nosten F, Stepniewska K et al (2005) Artesunate versus quinine for treatment of severe falciparum malaria: a randomised trial. *Lancet* 366:717–725
- 285 Ellrodt A, Halfon P, Le Bras P, Halimi P, Bouree P, Caquet R (1987) Multifocal central nervous system lesions in three patients with trichinosis. *Arch Neurol* 44:432–434
- 286 Dulac O (2010) Cerebral malaria and epilepsy. *Lancet Neurol* 9:1144–1145
- 287 Elsheikha HM, Khan NA (2010) Protozoa traversal of the blood-brain barrier to invade the central nervous system. *FEMS Microbiol* 34:532–553
- 288 Fan KJ, Pezeshkpour GH (1986) Cerebral sparganosis. *Neurology* 36:1249–1251
- 289 Feely NM, Waghorn DJ, Dexter T, Gallen I, Chioidini P (2010) *Strongyloides stercoralis* hyperinfection: difficulties in diagnosis and treatment. *Anaesthesia* 65:298–301
- 290 Garcia HH, Pretell EJ, Gilman RH et al (2004) A trial of antiparasitic treatment to reduce the rate of seizures due to cerebral cysticercosis. *N Engl J Med* 350:249–258
- 291 Golenser J, McQuillain J, Hee L et al (2006) Conventional and experimental treatment of cerebral malaria. *Internat J Parasitol* 36:583–593
- 292 Hainard A, Tiberti N, Robin X et al (2011) Matrix metalloproteinase-9 and intercellular adhesion molecule 1 are powerful staging markers for human African Trypanosomiasis. *Trop Med Int Health* 16:119–126
- 293 Helbok R, Brenneis C, Beer R et al (2007) A rare case of *Toxocara canis* cerebral vasculitis. *Europ J Neurol* 14:117–120
- 294 Herman JS, Chiodini PL (2009) Gnathostomiasis, another emerging imported disease. *Clin Microbiol Rev* 22:484–492
- 295 Häselbarth K, Tenter AM, Brade V et al (2007) First case of human babesiosis in Germany – Clinical presentation and molecular characterisation of the pathogen. *Internat J Med Microbiol* 297:197–204
- 296 Intapan PM, Khotsri P, Kanpittaya J et al (2010) Immunoblot diagnostic test for neurognathostomiasis. *Am J Trop Med Hyg* 83:927–929
- 297 Katchanov J, Nawa Y (2010) Helminthic invasion of the central nervous system: many roads lead to Rome. *Parasitol Int* 59:491–496
- 298 Kennedy PG (2004) Human African trypanosomiasis of the CNS: current issues and challenges. *J Clin Invest* 113:496–504
- 299 Krishnan A, Karnad DR (2003) Severe falciparum malaria: an important cause of multiple organ failure in Indian intensive care unit patients. *Crit Care Med* 31:2278–2284
- 300 Khan NA (2010) Novel in vitro and in vivo models to study central nervous system infections due to *Acanthamoeba* spp. *Exp Parasitol* 126:69–72
- 301 Kristensson K, Nygard M, Bertini G, Bentivoglio (2010) African trypanosome infections of the nervous system: parasite entry and effects on sleep and synaptic functions. *Prog Neurobiol* 91:152–171
- 302 Lackner P, Beer R, Broessner G et al (2010) Acute granulomatous acanthamoeba encephalitis in an immunocompetent patient. *Neurocrit Care* 12:91–94
- 303 Lacout A, Guidoux C, Carlier RY (2010) Posterior reversible encephalopathy syndrome in neuro-malaria. *Indian J Radiol Imaging* 20:198–201
- 304 Lee MB (2000) Everyday and exotic foodborne parasites. *Can J Infect Dis* 11:155–158
- 305 Lv S, Zhang Y, Steinmann P, Utzinger J (2010) Helminth infections of the central nervous system occurring in Southeast Asia and the Far East. *Adv Parasitol* 72:351–408
- 306 Mace SE (2010) Central nervous system infections as a cause of an altered mental status? What is the pathogen growing in your central nervous system? *Emerg Med Clin North Am* 28:535–570
- 307 Marr JJ, Docampo R (1986) Chemotherapy for Chagas' disease: a perspective of current therapy and considerations for future research. *Rev Infect Dis* 8:884–903
- 308 Michal A, Regli F, Campiche R, Cavallo RJ, de Crousaz G, Oberson R, Rabinowicz T (1977) Cerebral coenurosis. Report of a case with arteritis. *J Neurol* 216:265–272
- 309 Michelet L, Fleury A, Scitutto E et al (2011) Human neurocysticercosis: Comparison of different diagnostic tests in cerebrospinal fluid. *J Clin Microbiol* 49:195–200
- 310 Molyneux ME, Taylor TE, Wirima JJ, Borgstein A (1989) Clinical features and prognostic indicators in paediatric cerebral malaria: a study of 131 comatose Malawian children. *O J Med* 71:441–459
- 311 Nanda NC, Rath P, Acharya J, Mishra P, Mishra SK (2011) Falciparum Malaria in Children-A Brief Report of 305 Patients from Rourkela, Eastern India. *Indian J Pediatr* 78:475–477
- 312 Nkouawa A, Sako Y, Itoh S et al (2010) Serological studies of neurologic helminthic infections in rural areas of southwest Cameroon: toxocarasis, cysticercosis and paragonimiasis. *PLoS Negl Trop Dis* 4:e732
- 313 Onyeyili PA, Onwualu JE (1991) Efficacy of combination of DFMO and diminazene aceturate in the treatment of late-stage *Trypanosoma brucei* infection in rats. *Trop Med Parasitol* 42:143–145
- 314 Pitella JEH (1984) Ischemic cerebral changes in the chronic chagasic cardiopathy. *Arq Neuropsiquiatr* 42:105–115
- 315 Poltera AA (1985) Pathology of human African trypanosomiasis with reference to experimental African trypanosomiasis and infections of the central nervous system. *Br Med Bull* 41:169–174
- 316 Potchen MJ, Birbeck GL, Demarco JK et al (2010) Neuroimaging findings in children with retinopathy-confirmed cerebral malaria. *Eur J Radiol* 74:262–268
- 317 Russegger L, Schmutzhard E (1989) Spinal toxocara abscess. *Lancet* 2:398
- 318 Saddler M, Barry M, Ternouth I, Emmanuel J (1990) Treatment of severe malaria by exchange transfusion. *N Engl J Med* 322:58
- 319 Saleem T, Rabbani M, Jamil B (2009) Primary amoebic meningoencephalitis: two new cases from Pakistan. *Trop Doct* 39:242–243
- 320 Sattar MA, Hoque HW, Amin MR, Faiz MA, Rahman MR (2009) Neurological findings and outcome in adult cerebral malaria. *Bangladesh Med Res Counc Bull* 35:15–17
- 321 Schmutzhard E (2010) Parasitic diseases of the central nervous system. *Nervenarzt* 81:162–171
- 322 Schmutzhard E (2006) Protozoal Infections. In: Noseworthy JH (Hrsg) *Neurological Therapeutics – Principles and Practice*. Informa Health Care, Abingdon, Oxon, S 1116–1132
- 323 Schmutzhard E, Mayr U, Rimpl E, Prugger M, Pohl P (1986) Secondary cerebral amebiasis due to infection with *Entamoeba histolytica*. *Eur Neurol* 25:161–165
- 324 Schmutzhard E, Boongird P, Vejajiva A (1988) Eosinophilic meningitis and radiculomyelitis in Thailand, caused by CNS invasion of *Gnathostoma spingerum* and *Angiostrongylus cantonensis*. *J Neurol Neurosurg Psychiatry* 51:80–87
- 325 Scowden EB, Schaffner W, Stone WJ (1978) Overwhelming strongyloidiasis: an unappreciated opportunistic infection. *Medicine (Baltimore)* 57:527–544
- 326 Silva AA, Roffe E, Santiago H et al (2007) *Trypanosoma cruzi*-triggered meningoencephalitis is a CCR1/CCR5-independent inflammatory process. *J Neuroimmunol* 184:156–163
- 327 Solaymani-Mohammadi S, Lam MM, Zunt JR, Petri WA et al (2007) *Entamoeba histolytica* encephalitis diagnosed by PCR of cerebral spinal fluid. *Trans R Soc Trop Med Hyg* 101:311–313

- 328 Sotelo-Avila C (1987) Naegleria and Acanthamoeba. Free-living amebas pathogenic for man. *Perspect Pediatr Pathol* 10:51–58
- 329 Taelman H, Schaechter PJ, Marcelis L (1987) Difluoromethylornithine, an effective new treatment of Gambian trypanosomiasis. *Am J Med* 82:607–614
- 330 Tran TH, Dolecek C, Pham PM et al (2004) Dihydroartemisinin-piperaquine against multidrug-resistant *Plasmodium falciparum* malaria in Vietnam: randomised clinical trial. *Lancet* 363:18–22
- 331 Urbina JA, Docampo R (2003) Specific chemotherapy of Chagas disease: controversies and advances. *Trends Parasitol* 11:495–501
- 332 Utzinger J, Bergquist R, Olveda R, Zhou XN (2010) Important helminth infections in Southeast Asia diversity, potential for control and prospects for elimination. *Adv Parasitol* 72:1–30
- 333 Visvesvara GS (2010) Amebic meningoencephalitis and keratitis: challenges in diagnosis and treatment. *Curr Opin Infect Dis* 23:590–594
- 334 Wang J, Qi H, Diao Z et al (2010) An outbreak of angiostrongyliasis cantonensis in Beijing. *J Parasitol* 96:377–381
- 335 Wang P, Wu MC, Chen SJ et al (2010) Research development of the pathogenesis pathways for neuroschistosomiasis. *Neurosci Bull* 26:168–174
- 336 Warrell DA, Looareesuwan S, Warrell MJ, Kasemarn P, Intaraprasert R, Bunnag D, Harinasuta T (1982) Dexamethasone proves deleterious in cerebral malaria. A double blind trial in 100 comatose patients. *N Engl J Med* 306:313–319
- 337 Watt G, Long GW, Ranoa CP, Adapon B, Fernando MT, Cross JH (1989) Praziquantel in treatment of cerebral schistosomiasis. *Lancet* 2:262–263
- 338 Wenzler T, Boykin DW, Ismail MA et al (2009) New treatment option for second-stage African sleeping sickness: in vitro and in vivo efficacy of aza analogs of DB289 Antimicrobiol Agents. *Chemother* 53:4185–4192
- 339 Winkler AS, Willingham AL 3rd, Sikasunge CS et al (2009) Epilepsy and neurocysticercosis in sub-Saharan Africa. *Wien Klin Wochenschr* 3:3–12
- 340 Wittner M, Rowin KS, Tanowitz HB et al (1982) Successful chemotherapy of transfusion babesiosis. *An Intern Med* 96:601–604
- 341 World Health Organization (2000) Management of Severe Malaria: A practical Handbook, 2. Aufl. World Health Organization, Geneva
- 342 Zimmerman GA, Castro-Faria-Neto H (2010) Persistent cognitive impairment after cerebral malaria: models, mechanisms and adjunctive therapies. *Expert Rev Anti Infect Ther* 8:1209–1212
- 343 Zlobl TL (2001) Amebiasis. *Prim Care Update* 8:65–68
- Zu 32.9**
- 344 Abbott SP et al (1995) Fatal cerebral mycoses caused by the ascomycete *Chaetomium strumarium*. *J Clin Microbiol* 33:2692–2698
- 345 Al-Jehani H, Guiot MC, Torres C, Marcoux J (2010) *Scedosporium* cerebral abscesses after extra-corporeal membrane oxygenation. *Can J Neurol Sci* 37:671–678
- 346 Andreoni SC (2004) *Medical Mycology Atlas. S-Systems*, Milano
- 347 Bennett JE (1987) Rapid diagnosis of candidiasis and aspergillosis. *Rev Infect Dis* 9:398–402
- 348 Berger JR, Greenberg RN (2010) Isolated central nervous system histoplasmosis in an immunocompetent patient: 53-month hiatus to diagnosis and treatment. *J Neurovirol* 16:472–474
- 349 Black KE, Baden LR (2007) Fungal infections of the CNS: treatment strategies for the immunocompromised patient. *CNS Drugs* 21:293–318
- 350 Blyth CC, Hale K, Palasantiran P, O'Brian T, Bennett HMI (2010) Antifungal therapy in infants and children with proven, probable or suspected invasive fungal infections. *Cochrane Database Syst Rev* Feb 17:CD006343
- 351 Christophe C, Azzi N, Bouche B et al (1999) Magnetic resonance imaging and angiography in cerebral fungal vasculitis. *Neuropediatrics* 30:218–220
- 352 Cuenca-Estrella M, Gomez-Lopez A, Garcia-Effron G et al (2005) Combined activity in vitro of Caspofungin, amphotericin B, and azole agents against itraconazole-resistant clinical isolates of *Aspergillus fumigatus*. *Antimicrob Agents Chemother* 49:1232–1235
- 353 Diekema DJ, Messer SA, Hollis RJ et al (2003) Activities of caspofungin, itraconazole, posaconazole, ravuconazole, voriconazole, and amphotericin B against 448 recent clinical isolates of filamentous fungi. *J Clin Microbiol* 41:3623–3626
- 354 Dupont B (2002) Overview of the lipid formulations of amphotericin B. *J Antimicrob Chemother* 49:31–36
- 355 Feltracco P, Barbieri S, Furnari M et al (2010) Central nervous system infectious complications early after liver transplantation. *Transplant Proc* 42:1216–1222
- 356 Fica A, Diaz MC, Luppi M (2003) Unsuccessful treatment with voriconazole of a brain abscess due to *Cladophialophora bantiana*. *Scand J Infect Dis* 35:892–893
- 357 Friedman JA, Wijdicks EF, Fulgham JR (2000) Meningoencephalitis due to *Blastomyces dermatitidis*: case report and literature review. *Mayo Clin Proc* 75:403–408
- 358 Garcia RJ, Troya P, Edwards C (2006) Invasive aspergillosis with central nervous system dissemination in a presumably immunocompetent, non-neutropenic patient: case report and review. *South Med J* 99:607–610
- 359 Glass HC, Wirrell E, Sarnat HB et al (2007) MRI findings in an immunocompromised boy with CNS fungal infection. *Can J Neurol Sci* 34:88–91
- 360 Gottfredsson M, Perfect JR (2000) Fungal meningitis. *Semin Neurol* 20:307–322
- 361 Girmenia C, Martino P (2003) New antifungal drugs and new clinical trials: interpreting results may be difficult. *Curr Opin Oncol* 15:283–288
- 362 Herbrecht R, Denning DW, Paterson TF (2002) Voriconazole versus amphotericin B for primary therapy of invasive aspergillosis. *N Engl J Med* 347:408–415
- 363 Javadi A, Ataei B, Koleini N, Saboori M (2010) Central nervous system aspergillosis in an immunocompetent patient. *Neurosciences (Riyadh)* 15:193–195
- 364 Kowacs PA, Soares Silvado CE, Monteiro De Almeida S et al (2004) Infection of the CNS by *Scedosporium apiospermum* after near drowning. Report of a fatal case and analysis of its confounding factors. *J Clin Pathol* 57:205–207
- 365 Labadie EL, Hamilton RH (1986) Survival improvement in coccidioid meningitis by high-dose intrathecal amphotericin B. *Arch Intern Med* 146:2013–2018
- 366 Lazo A, Wilner HJ, Metes JJ (1981) Craniofacial mucormycosis: computed tomographic and angiographic findings in two cases. *Radiology* 139:623–626
- 367 Lowe JT, Hudson WR (1975) Rhinocerebral phycomycosis and internal carotid artery thrombosis. *Arch Otolaryngol* 101:100–103
- 368 Mathews M, Paré L, Hasso A (2007) Intraventricular cryptococcal cysts masquerading as racemose neurocysticercosis. *Surg Neurol* 67:647–649
- 369 Mazumder SA, Cleveland KO (2010) Cryptococcal meningitis after neurosurgery. *Am J Med Sci* 339:582–583
- 370 Moen MD, Lyseng-Williamson KA, Scott LJ (2009) Liposomal amphotericin B: a review of its use as empirical therapy in febrile neutropenia and in the treatment of invasive fungal infections. *Drugs* 69:361–392

- 371 Muñoz P, Valerio M, Palomo J et al (2010) Infectious and non-infectious neurologic complications in heart transplant recipients. *Medicine (Baltimore)* 89:166–175
- 372 Mylonakis E, Paliou M, Sax PE et al (2000) Central nervous system aspergillosis in patients with human immunodeficiency virus infection. *Medicine* 79:269–280
- 373 Nevado J, De Alarcon A, Hernandez A (2005) Caspofungin: a new therapeutic option for fungal endocarditis. *Clin Microbiol Infect* 11:248–252
- 374 Perea JR, Diaz De Rada BS, Quetglas EG et al (2004) Oral versus intravenous therapy in the treatment of systemic mycosis. *Clin Microbiol Infect* 1:96–106
- 375 Perloth J, Choi B, Spellberg B (2007) Nosocomial fungal infections: epidemiology, diagnosis, and treatment. *Med Mycol* 45:321–346
- 376 Pfausler, Kampf A, Berek K, Maier H, Aichner F, Schmutzhard E (1995) Syndrome of the Anterior Spinal Artery as the Primary Manifestation of Aspergillosis. *Infection* 23:240–242
- 377 Purkins L, Wood N, Ghahramani P et al (2003) Coadministration of voriconazole and phenytoin: pharmacokinetic interaction, safety, and toleration. *Br J Clin Pharmacol* 1:37–44
- 378 Raman Sharma R (2010) Fungal infections of the nervous system: current perspective and controversies in management. *Int J Surg* 8:591–601
- 379 Ramesha KN, Kate MP, Kesavadas C et al (2010) Fungal infections of the central nervous system in HIV-negative patients: experience from a tertiary referral center of South India. *Ann Indian Acad Neurol* 13:112–116
- 380 Raparia K, Powell SZ, Cernoch P, Takei H (2010) Cerebral mycosis: 7-year retrospective series in a tertiary center. *Neuropathology* 30:218–223
- 381 Revankar SG, Sutton DA, Rinaldi MG (2004) Primary central nervous system phaeoophomycosis: a review of 101 cases. *Clin Infect Dis* (38):206–216
- 382 Rubio MC, de Ocariz IR, Gil J et al (2005) Potential fungicidal effect of voriconazole against *Candida* spp. *Int J Antimicrob Agents* 25:264–267
- 383 Ruchel R et al (1995) Cerebral *Pseudallescheria* mycosis after near-drowning. *Mycoses* 38:473–475
- 384 Sakhuja V, Sud K, Kalra OP et al (2001) Central nervous system complications in renal transplant recipients in a tropical environment. *J Neurol Sci* 183:89–93
- 385 Sasaki T, Mineta M, Kobayashi K, Ando M, Obata M (2010) Zygomycotic invasion of the central nervous system. *Jpn J Radiol* 28:376–80
- 386 Schmutzhard E (2006) Fungal Infections. In: Noseworthy JH (Hrsg) *Neurological Therapeutics-Principles and Practice*. Informa Healthcare, Abingdon, Oxon, S 1085–1115
- 387 Scully EP, Baden LR, Katz JT (2008) Fungal brain infections. *Curr Opin Neurol* 21:347–352
- 388 Senzolo M, Ferronato C, Burra P (2009) Neurologic complications after solid organ transplantation. *Transpl Int* 22:269–278
- 389 Shamin MS, Enam SA, Ali R, Anwar S (2010) Craniocerebral aspergillosis: a review of advances in diagnosis and management. *J Pak Med Assoc* 60:573–579
- 390 Siegal JA, Cacayorinb ED, Nassif AS et al (2000) Cerebral mucormycosis: proton MR spectroscopy and MR imaging. *Magn Reson Imaging* 18:915–920
- 391 Sun HY, Forrest G, Gupta KL et al (2010) Rhino-orbital-cerebral zygomycosis in solid organ transplant recipients. *Transplantation* 15:85–92
- 392 Van Hal SJ, Clezy K (2005) Emergence of invasive cerebral aspergillosis in an HIV-positive patient on voriconazole therapy. *HIV Med* 6:45–46
- 393 Varanasi NL, Baskaran I, Alangaden GJ et al (2004) Novel effect of voriconazole on conidiation of *Aspergillus* species. *Int J Antimicrob Agents* 23:72–79
- 394 Vos MJ, Debets-Ossenkopp YJ, Claessen FA et al (2000) Cerebellar and medullar histoplasmosis. *Neurology* 54:1441
- 395 Weng CT, Lee NY, Liu MF et al (2010) A retrospective study of catastrophic invasive fungal infections in patients with systemic lupus erythematosus from southern Taiwan. *Lupus* 19:1204–1209
- 396 Wingard JR, Leather H (2004) A new era of antifungal therapy. *Biol Blood Marrow Transplant* 10:73–90
- 397 Zivkovic (2007) Neuroimaging and neurologic complications after organ transplantation. *J Neuroimaging* 17:110–23

Zu 32.10

- 398 Alhelm F et al (2006) Spondylitis/Spondylodisitis. *Radiologe* 46:480–485
- 399 Belzunegui J et al (1999) Vertebral osteomyelitis in northern Spain. Report of 62 cases. *Clin Exp Rheumatol* 177:447–452
- 400 Beronius M, Bergman B, Andersson R (2001) Vertebral osteomyelitis in Göteborg, Sweden: a retrospective study of patients during 1990–95. *Scand J Infect Dis* 33:527–532
- 401 Chelsum J, Solberg CO (1998) Vertebral osteomyelitis at a Norwegian university hospital 1987–97: clinical features, laboratory findings and outcome. *Scand J Infect Dis* 30:147–151
- 402 Cordonnier C et al (2003) Prospective study of patients presenting with acute partial transverse myelopathy. *J Neurol* 250:1447–1452
- 403 Debette S, de Seze J, Pruvo J-P, Zephir H, Pasquier F, Leys D, Vermersch P (2009) Long-term outcome of acute and subacute myelopathies. *J Neurol* 256:980–988
- 404 De Seze J et al (2001) Acute Myelopathies. Clinical. Laboratory and outcome profiles in 79 patients. *Brain* 124:1509–1521
- 405 Duncan S, Halfpenny C, Galea I (2014) CNS inflammation other than multiple sclerosis: How likely is diagnosis? *Neurology* 82:1187–1189
- 406 Erickson BJ, Weinschenker BG (2010) Compressive myelopathy mimicking transverse myelitis. *Neurologist* 16:120–122
- 407 Frohmann EM, Wingerchuk DM (2010) Clinical Practice. Transverse Myelitis. *N Engl J Med* 363:564–572
- 408 Grabowski A (2013) *Manual Neurologische Akut- und Intensivmedizin*. Schattauer, Stuttgart
- 409 Greenberg BM et al (2007) Idiopathic transverse myelitis. Corticosteroids, plasma exchange, or cyclophosphamid. *Neurology* 68:1614–1617
- 410 Ho EL (2012) Infectious Etiologies of Myelopathy. *Semin Neurol* 32:154–160
- 411 Honnorat J, Antoine J-C (2007) Paraneoplastic neurological syndromes. *Orphanet J Rare Dis* 2:22
- 412 Irani DN, Kerr DA (2000) 14-3-3 protein in the cerebrospinal fluid of patients with acute transverse myelitis. *Lancet* 355(9207):901
- 413 Jacob A, Weinschenker BG (2008) An Approach to the Diagnosis of Acute Transverse Myelitis. *Semin Neurol* 28:105–120
- 414 Kalita J, Misra UK, Mandal SK (1998) Prognostic predictors of acute transverse myelitis. *Acta Neurol Scand* 98:60–63
- 415 Kalita J, Misra UK (2000) Neurophysiological studies in acute transverse myelitis. *J Neurol* 247:943–948
- 416 Kalita J, Misra UK (2001) Is methyl prednisolone useful in acute transverse myelitis? *Spinal Cord* 39:471–476
- 417 Karussis D, Petrou P (2014) The spectrum of post-vaccination inflammatory CNS demyelinating syndromes. *Autoimm Rev* 13:215–224
- 418 Krishnan C et al (2004) Transverse Myelitis: pathogenesis, diagnosis and treatment. *Front Biosci* 9:1483–1499

Literatur

- 419 Lewis M, Howdle (2003) The neurology of liver failure. *Q J Med* 96:623–633
- 420 Mealy M, Wingerchuck D, Palace J, Greenberg B, Levy B (2014) Comparison of Relapse and Treatment Failure Rates Among Patients With Neuromyelitis Optica. Multicenter Study of Treatment Efficacy. *JAMA Neurology* 71:324–330
- 421 Meyding-Lamadé U et al (2005) Akute spinale Entzündungen. *In-tensivmed* 42:337–344
- 422 Rotbart HA (2000) Viral meningitis. *Semin Neurol* 20:277–292
- 423 Schellinger PD, Schmutzhard E, Fiebach JB, Pfausler B, Maier H, Schwab S (2000) Poliomyelitic-like illness in central european encephalitis. *Neurology* 55:299–302
- 424 Schlossbauer T, Panteleon A, Becker-Gaab C (2006) Entzündliche Wirbelsäulenerkrankungen als Ursache für Rückenschmerzen. *Radiologe* 46:468–479
- 425 Schmalstieg W, Weinshenker BG (2010) Approach to acute or sub-acute myelopathy. *Neurology Clinical Practice* 75(1):2–58
- 426 Sellner J et al (2010) EFNS Guidelines on diagnosis and management of neuromyelitis optica. *Eur J Neurol* 17:1019–1032
- 427 Transverse Myelitis Consortium Working Group Neurology (2002) Proposed diagnostic criteria and nosology of acute tranverse myelitis. *Neurology* 59:499–505
- 428 West T, Hess C, Cree B (2012) Acute transverse Myelitis: Demyelinating, Inflammatory, and infectious Myelopathies. *Semin Neurol* 32:97–113
- 429 Wingerchuk DM et al (2007) The spectrum of neuromyelitis optica. *Lancet Neurol* 6:805–815
- 430 Wong SH et al (2008) Myelopathy but normal MRI: where next? *Pract Neurol* 8:90–102