

Ophthalmologie 2021 · 118:719–723  
<https://doi.org/10.1007/s00347-020-01184-5>  
 Online publiziert: 29. Juli 2020  
 © Der/die Autor(en) 2020



C. Matar · B. Seitz · L. Daas

Klinik für Augenheilkunde, Universitätsklinikum des Saarlandes UKS, Homburg/Saar, Deutschland

## Rezidivierendes DMEK-Versagen

### Anamnese

Ein 66-jähriger pseudophaker Patient wurde bei Fuchs-Endotheldystrophie in unsere Klinik überwiesen. Anamnestisch gab er eine progressive Sehverschlechterung mit vermehrter Blendung am rechten Auge ohne bekannte vorausgegangene ophthalmologische oder systemrelevante Erkrankung an. Die Sehkraft war v. a. in den Morgenstunden reduziert und besserte sich allmählich im Laufe des Tages. Die bestkorrigierte Sehschärfe (BKSS) am rechten und linken Auge betrug 0,4 und 0,8, der Intraokulardruck (IOD) 15 und 17 mm Hg, die zentrale Hornhautdicke 722 und 615  $\mu\text{m}$ . Fundoskopisch zeigten sich beidseits vitale, randscharfe Papillen ohne pathologische Exkavation. Der Makula-OCT-Befund war beidseits unauffällig (**Abb. 1**). Am rechten Auge zeigte sich eine Hornhautdekomensation mit epithelialen Bullae ohne Hornhautnarben (**Abb. 1**) und am linken Auge eine kompensierte Hornhaut. Wir führten am rechten Auge eine komplikationslose „Descemet membrane endothelial keratoplasty“ (DMEK) mit 20 % Schwefelhexafluoride (SF<sub>6</sub>)-Gastamponade durch. Die Endothelzelldichte (EZD) des Transplantates betrug 2200 Zellen/ $\text{mm}^2$  (Z/ $\text{mm}^2$ ). Sechs Wochen postoperativ zeigten sich eine BKSS von 0,8 und eine Erhöhung des Intraokulardrucks (IOD) auf 24 mm Hg. Eine lokale drucksenkende Therapie wurde mit lokalen  $\beta$ -Blocker-Tropfen (Timolol® 0,5 %) 2-mal pro Tag angesetzt und bei Verdacht auf Steroidresponse Prednisolonacetat 5 mal pro Tag auf Loteprednol etabonat 5-mal pro Tag umgestellt. Im weiteren Verlauf zeigte sich eine unzureichende Drucksenkung mit IOD von 23 mm Hg. Deswegen wurde die antiglaukomatöse Therapie auf ein Kombipräparat mit  $\beta$ -Blocker und

$\alpha$ 2-Adrenozeptor-Agonist (Combigan®) umgestellt. Hierunter normalisierte sich der IOD. Das Transplantat war stets komplett anliegend; 24 Monate nach der Operation war der IOD am rechten Auge medikamentös gut reguliert, die bestkorrigierte Sehschärfe betrug 0,6, die EZD 1671 Z/ $\text{mm}^2$ , die Hornhautdicke 614  $\mu\text{m}$ .

### Klinischer Befund

Der Patient wurde 28 Monate nach DMEK erneut überwiesen. Die BKSS betrug 0,05 und der IOD 14 mm Hg unter Loteprednol 1-mal pro Tag. Es zeigte sich eine Hornhaut-Endothel-Epithel-Dekomensation (HEED) mit epithelialen Bullae, Descemet-Falten und einzelnen Zellen und Tyndall + in der Vorderkammer ohne sichtbare retrokorneale Beschläge. Die zentrale Hornhautdicke (CCT) betrug 638  $\mu\text{m}$  und die EZD 700 Z/ $\text{mm}^2$ . In der Makula-OCT zeigte sich ein zystoides Makulaödem (CMÖ) (**Abb. 2**). Bei initialem Verdacht auf endotheliale Transplantatabstoßungsreaktion wurde die topische Steroidtherapie auf stündlich erhöht. Bei ausbleibender Befundverbesserung nach 2 Wochen und Verdacht auf sekundäres Transplantatversagen führten wir eine Re-DMEK (TPL-Durchmesser 7,5 mm) mit einer simultanen parabolbaren Triamcinolonacetonid-Eingabe (40 mg) bei Verdacht auf Late-onset-Irvine-Gass-Syndrom nach DMEK durch. Dabei kam es 2 Monate danach zu einer kompletten Regression des Vorderkammerreizzustands, der Visus stieg auf 0,8, der IOD betrug 21 mm Hg und die CCT 582  $\mu\text{m}$ . In der Makula-OCT zeigte sich jedoch nur eine leichte Befundbesserung mit Restödem.

Sechs Monate danach zeigte sich eine erneute Befundverschlechterung mit

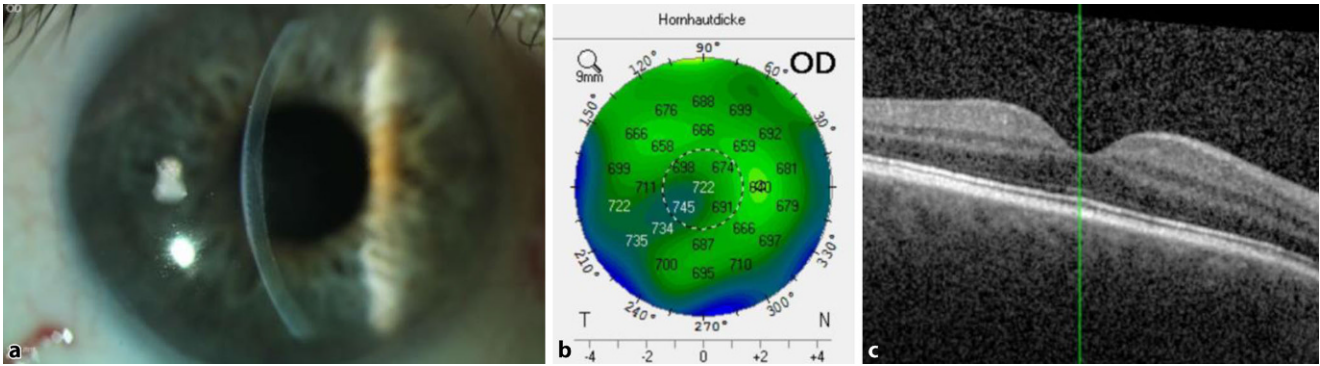
erneuter kompletter Hornhautdekomensation HEED und epithelialen Bullae unter topischen Steroiden 3-mal pro Tag im Bereich der zentralen 7,5 mm und der Wirtshornhaut. Die CCT betrug 788  $\mu\text{m}$  und der IOD 18 mm Hg unter oben genannter lokaler antiglaukomatöser Therapie. Klinisch zeigte sich ein milder Vorderkammerreizzustand ohne Irisretroillumination. Die DMEK-Lamelle war zirkulär anliegend, und das CMÖ nahm zu (**Abb. 3**). Eine intravitreale Dexamethason-Implantation wurde durchgeführt. Zwei Wochen danach erfolgte eine Re-Re-DMEK mit diagnostischer Vorderkammerpunktion. Dabei war der Polymerasekettenreaktion (PCR)-Befund positiv für Herpes simplex Virus (HSV) Typ I und negativ für CMV, VZV und EBV.

### Diagnose

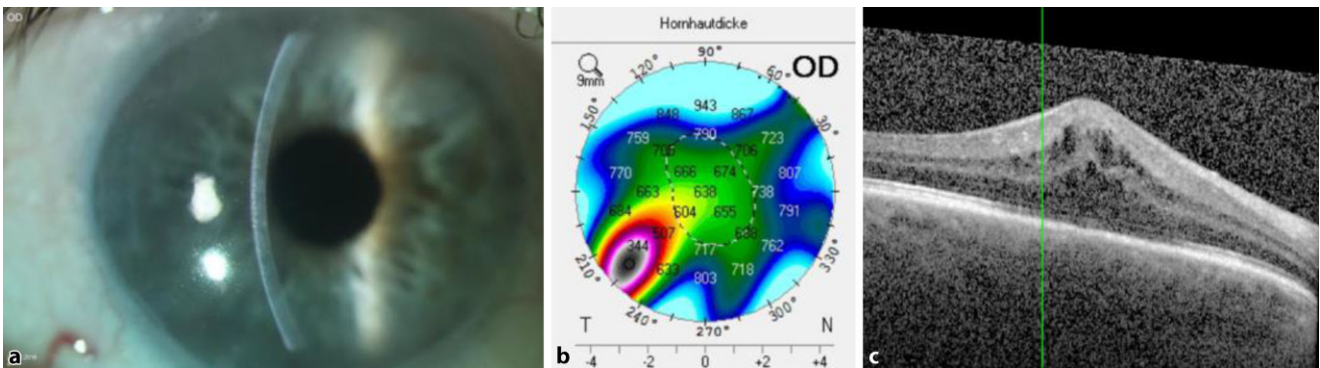
Rezidivierendes Transplantatversagen bei herpetischer Uveitis mit Endothelitis und Trabekulitis.

### Therapie und Verlauf

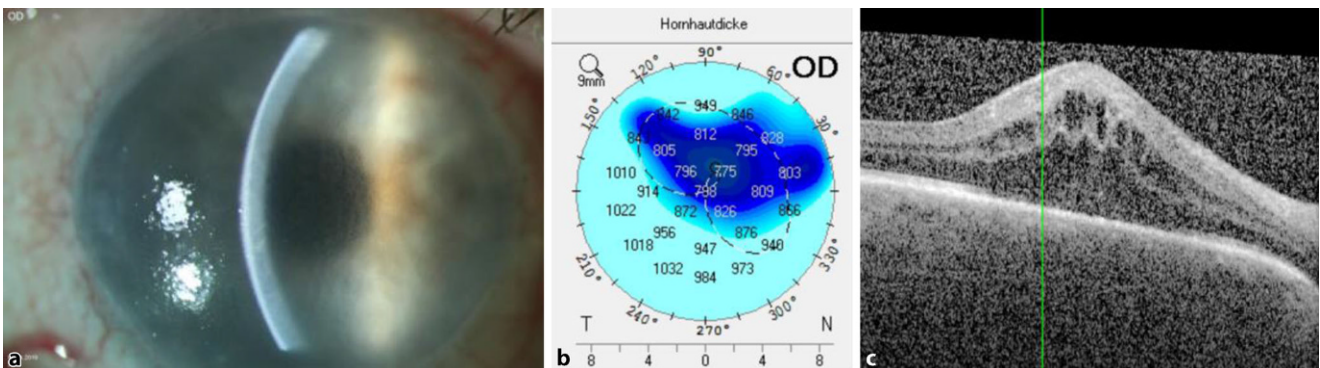
Eine systemische und lokale antiherpetische und Cortison-Therapie mit Aciclovir 500 mg i.v. 3-mal pro Tag, Prednisolon 150 mg i.v. pro Tag, Ganciclovir Augengel 5-mal pro Tag sowie Loteprednol etabonat-Augentropfen stündlich wurde am ersten postoperativen Tag nach der letzten DMEK eingeleitet. Die systemische Therapie erfolgte über 3 Tage und wurde dann oralisiert und langsam ausgeschlichen (Aciclovir 400 mg 5-mal pro Tag über 6 Wochen dann 2-mal pro Tag 400 mg über 1 Jahr, Prednisolon 100 mg alle 4 Tage um 20 mg reduziert). Die lokale Entlassungstherapie bestand aus Ganciclovir-Augengel 5-mal pro Tag, nach 6 Wochen auf 3-mal pro



**Abb. 1** ▲ Befund vor der ersten DMEK: **a** Spaltlampenbiomikroskopische Aufnahme mit Hornhaut-Endothel-Epithel-Dekom-pensation (HEED) ohne stromale Narbenbildung, **b** zentrale Hornhautdicke 722 µm in der Pentacam, **c** unauffälliger Maku-la-OCT-Befund am rechten Auge. DMEK „Descemet Membrane Endothelial Keratoplasty“, OD rechtes Auge, OCT optische Kohärenztomographie



**Abb. 2** ▲ Befund vor der Re-DMEK: **a** Spaltlampenbiomikroskopische Aufnahme mit Hornhaut-Endothel-Epithel-Dekom-pensation (HEED), **b** zentrale Hornhautdicke 638 µm in der Pentacam, **c** Zystoides Makulaödem im Makula-OCT. DMEK „Descemet Membrane Endothelial Keratoplasty“, OD rechtes Auge, CCT Zentrale Hornhautdicke, IOD Intraokulardruck, CMÖ cystoides Makulaödem, CMV Cytomegalovirus, VZV Varizella-Zoster-Virus, EBV Epstein-Barr-Virus



**Abb. 3** ▲ Befund vor der Re-Re-DMEK: **a** Spaltlampenbiomikroskopische Aufnahme mit kompletter Hornhaut-Endothel-Epithel-Dekom-pensation (HEED) sowohl im Bereich des Transplantates als auch der Wirtshornhaut, **b** zentrale Hornhautdicke 788 µm in der Pentacam, **c** Zunahme des zystoiden Makulaödems (CMÖ) in der Makula-OCT. DMEK „Descemet Membrane Endothelial Keratoplasty“, OD rechtes Auge, OCT optische Kohärenztomographie

Tag reduziert und bei 1-mal pro Tag lebenslang belassen, Loteprednol etabon-nat 5-mal pro Tag, alle 8 Wochen um 1 Tropfen weniger und bei 2-mal pro Tag lebenslang belassen, Brimonidin-Augentropfen 2-mal pro Tag. Bei der

letzten ambulanten Verlaufskontrolle (6 Monaten postoperativ) zeigte sich am rechten Auge die Hornhaut glatt und klar sowohl zentral als auch peripher, das Descemet/Endotheltransplantat war klinisch und in der VAA-OCT zirku-

lär anliegend. Der bestkorrigierte Visus betrug 0,8, die tomographische zentrale Hornhautdicke betrug 526 µm, der IOD lag bei 16 mm Hg applanatorisch unter lokaler drucksenkender Therapie, die Vorderkammer war reizfrei, und es fan-

den sich weder retrokorneale Beschläge noch ein CMÖ (■ **Abb. 4**).

## Diskussion

Zu dem klassischen klinischen Bild einer herpetischen Uveitis und Endotheliitis gehören: Hornhautödem, Descemet-Falten, retrokorneale Beschläge, milder Vorderkammerreizzustand und Augeninnendruckerhöhung im Sinne einer Trabekulitis bei viralem Befall des Trabekelmaschenwerks. Wenn nicht rechtzeitig erkannt und behandelt, kann ein irreversibler Hornhautendothel- und sogar Sehverlust drohen [10, 11].

Zarei-Ghanavati et al. berichteten 2015 zum ersten Mal über eine Herpes-Reaktivierung nach DMEK kombiniert mit Kataraktoperation (New-Triple-DMEK) bei vorbekannter anteriorer Uveitis. Dabei zeigten sich am dritten postoperativen Tag ein fokales Hornhautödem mit Transplantatdehiszenz und am fünften Tag eine partielle Transplantatdehiszenz, infolgedessen ein Re-Bubbling durchgeführt wurde, jedoch ohne Befundbesserung. Am siebten postoperativen Tag zeigten sich diffuse retrokorneale Präzipitate *sowohl auf der Wirts- als auch Spenderhornhaut*. Eine HSV-1-Infektion wurde mittels Vorderkammerpunktion und PCR bestätigt und eine systemische und lokale antivirale Therapie eingeleitet. Zwei Tage später zeigte sich eine erhebliche Befundbesserung mit klarer Hornhaut und kompletter Regression der Präzipitate [15].

In einer Beobachtung im Tiermodell spielt die vorderkammerassoziierte Immunabweichung (ACAID) bei dem vermuteten ätiopathologischen Mechanismus der Endotheliitis eine wesentliche Rolle. Dadurch steigt die Schwelle für eine zellvermittelte Immunantwort. In unserem Fall ist ein Vorderkammerreizzustand (Zellen, Tyndall und retrokorneale Präzipitate) kaum zu sehen, allerdings vermehrt sich gleichzeitig aktiv die Viruslast in den Endothelzellen und führt zum Transplantatversagen [16]. Die Viruslast in den Endothelzellen wurde jedoch in unserer Studie nicht untersucht.

Der Einsatz eines routinemäßigen Screenings gegen Herpes in der Horn-

hautbank hat sich in der klinischen Anwendung bisher nicht bewährt. Gründe dafür sind zum einen die „operationelle Latenz“, d.h. die Abwesenheit von infektiöser Viruslast im zu transplantierten Hornhautendothel zum Zeitpunkt der Explantation des Spenders, mit zeitversetzter Aktivierung nach der Transplantation [3]. Zum anderen ist die PCR-Sensibilität gegenüber Herpes beschränkt. In einer wesentlichen Arbeit untersuchten Remeijer et al. exzidierte Hornhäute von 83 Patienten mit bekannter Herpeskeratitis (Gruppe 1) und 367 Patienten ohne Herpeskeratitis (Gruppe 2) anhand PCR. Dabei zeigte sich interessanterweise eine Detektionsrate von nur 48 % in Gruppe 1 vs. 4 % in Gruppe 2 [9].

Stavridis et al. berichteten 2012 über eine rezidivierende „primäre Transplantatinsuffizienz“ jedoch nach perforierender Hornhauttransplantation. Dabei zeigte sich retrospektiv in der HSV-Immunhistochemie und PCR-Analyse ein positiver Nachweis in dem ersten und zweiten dekompensierten Transplantat bei negativem Nachweis in der exzidierten Wirtshornhaut, was auf ein kontaminiertes Transplantat und eine Spender-zu-Wirt-zu-Spender-„Pingpong“-Herpes-Übertragung hinwies [14]. Da im vorliegenden Fall keine Untersuchung der Wirtshornhaut erfolgte, konnte nicht sicher differenziert werden, ob das HSV vom Spender oder möglicherweise doch vom Wirt stammte.

Man spricht von primärem Transplantatversagen, wenn die Hornhaut nach der Hornhauttransplantation zu keinem Zeitpunkt aufklart. Bei sekundärem Transplantatversagen klart die Hornhaut initial auf, und der Visus steigt an, bevor es später zu einer Endotheldekompensation mit Sehschärfeverlust und Hornhautödem kommt [5, 12]. Als häufigste Ursache eines Transplantatversagens in der Frühphase nach DMEK gilt die endotheliale Immunreaktion mit einer Inzidenz von 1–5 % [7]. Entscheidend dabei ist, die topische Steroidapplikation sehr langsam auszuschleichen, um das Risiko einer Immunreaktion zu minimieren [4]. Weniger häufige Ursachen eines sekundären Versagens stellen virale Uveitiden dar. Dabei kön-

Ophthalmologie 2021 · 118:719–723  
<https://doi.org/10.1007/s00347-020-01184-5>  
 © Der/die Autor(en) 2020

C. Matar · B. Seitz · L. Daas

## Rezidivierendes DMEK-Versagen

### Zusammenfassung

Wir berichten über einen Fuchs-Endotheldystrophie-Patienten mit drei „Descemet Membrane Endothelial Keratoplasty“ (DMEK) bei rezidierendem Transplantatversagen mit Intraokulardruckerrhöhung und cystoides Makulaödem. Bei der dritten DMEK wurde Herpes im Vorderkammeraspirat nachgewiesen und eine adäquate Therapie eingeleitet. Bei der 6 Monaten-Kontrolle blieb die Hornhaut klar, der Visus betrug 0,8, der Intraokulardruck lag im Normbereich und das Makulaödem bildete sich zurück. Entweder wurde eine latente Herpes simplex Virus (HSV)-Infektion des Patienten reaktiviert oder eine befallene Spenderlamelle transplantiert mit Spender-zu-Wirt-zu-Spender „Ping-Pong“ Übertragung.

### Schlüsselwörter

Descemet Membrane Endothelial Keratoplasty · Transplantatversagen · Herpetische Uveitis · Endotheliitis · Zystoides Makulaödem

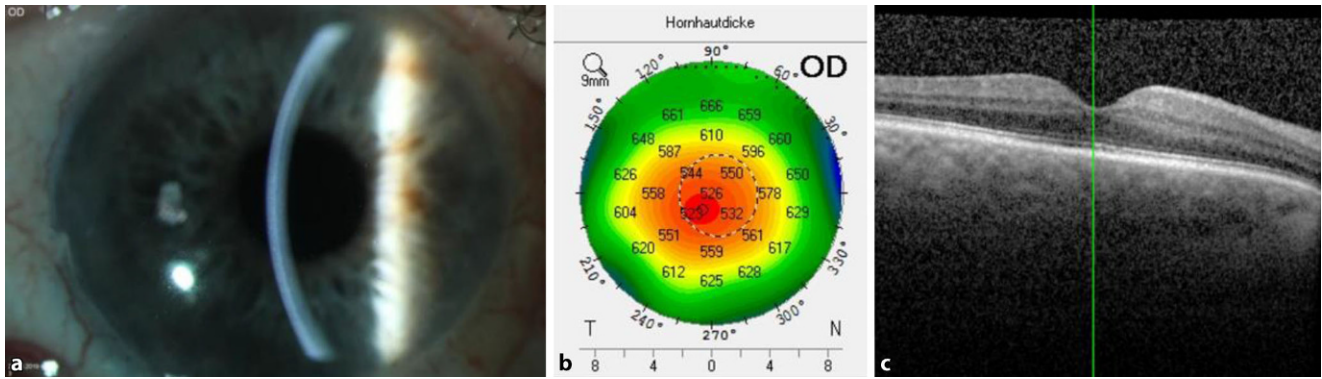
## Recurrent DMEK failure

### Abstract

We report a Patient with Fuchs dystrophy who underwent three Descemet Membrane Endothelial Keratoplasties (DMEK) caused by recurrent graft failure with raise in intraocular pressure and cystoid macular edema. At the third DMEK, herpes was detected in the anterior chamber tap and an adequate therapy was initiated. At the 6 months follow-up the cornea remained clear, visual acuity was 0.8, intraocular pressure was within normal range and macular edema regressed completely. Either a latent Herpes simplex Virus (HSV) infection of the patient was reactivated or an infected donor lamella was transplanted with donor-to-host-to-donor ping-pong transmission.

### Keywords

Descemet Membrane Endothelial Keratoplasty · Graft failure · Herpetic uveitis · Endotheliitis · Cystoid macular edema



**Abb. 4** ▲ Befund 6 Monaten nach Re-Re-DMEK: **a** Spaltlampenbiomikroskopische Aufnahme mit klarer Hornhaut im Bereich des Transplantates und der Wirtshornhaut, **b** zentrale Hornhautdicke 526 µm in der Pentacam, **c** Regression des zystoiden Makulaödems (CMÖ) in der Makula-OCT. OD rechtes Auge, DMEK „Descemet Membrane Endothelial Keratoplasty“

nen herpetische anteriore Uveitiden mit HSV, VZV, CMV und EBV zu einem Versagen führen [13], wobei der Vorderkammerreizzustand gering sein oder fehlen kann.

Bezüglich des CMÖ nach DMEK berichten Bachmann et al. über eine Inzidenz von ca. 10 %.

Diese Komplikation lässt sich allerdings durch die prophylaktische hochfrequente Anwendung von topischen Steroiden während der ersten postoperativen Woche signifikant reduzieren [2]. Ähnlich zeigten Kocaba et al. in einer Gruppe von 80 Patienten eine gesamte Inzidenz (DMEK/New-Triple-DMEK) von 13,8 % (DMEK 8,1 %, New-Triple 18,6 %). Laut Autorin waren jedoch weder Risikofaktoren für das Auftreten eines CMÖs nach DMEK zu identifizieren noch ein dauerhafter Sehschärfeverlust zu beklagen [8]. Seltener tritt ein CMÖ als sekundäre Komplikation bei viraler anteriorer Uveitis mit HSV mit einer Inzidenz von 8 % auf [6]. In beiden Fällen besteht die Behandlung primär aus Steroiden mit zusätzlicher antiviraler Therapie bei Herpesinfektion.

Unsere Arbeitsgruppe berichtete 2018 über gute Ergebnisse nach New-Triple-DMEK unter systemischer antiviraler Therapie mit Aciclovir über 1 Jahr bei Endotheldekompensation wegen rezidivierender herpetischer Endotheliitis [1].

In unserem Fall wurde entweder eine latente HSV-Infektion des Patienten durch die DMEK reaktiviert oder eine befallene Spenderlamelle transplantiert. Die Augeninnendruckerhöhung konnte


differenzialdiagnostisch auf 2 Mechanismen zurückgeführt werden: entweder direkte Folge einer herpetischen Trabekulitis und/oder aufgrund eines Steroidresponse.

### Fazit für die Praxis

**Bei folgender klinischer Konstellation nach DMEK sollte differenzialdiagnostisch stets an eine herpetische Genese gedacht werden (HSV, VZV, CMV, EBV) und die adäquate Therapie unverzüglich eingeleitet werden:**

- rezidivierendes DMEK-Versagen ohne technischer Grund,
- Dekompensation sowohl im Bereich des Transplantates als auch der peripheren Wirtshornhaut bei Fuchs-Endotheldystrophie als Grunderkrankung,
- milder Vorderkammerreizzustand und IOD-Erhöhung trotz fehlender retrokornealer Beschläge,
- ggf. CMÖ.

### Korrespondenzadresse



**C. Matar**  
Klinik für Augenheilkunde,  
Universitätsklinikum des Saarlandes UKS  
Kirrberger Str. 100,  
66424 Homburg/Saar,  
Deutschland  
Cedricmatar@uks.eu

**Funding.** Open Access funding provided by Projekt DEAL.

### Einhaltung ethischer Richtlinien

**Interessenkonflikt.** C. Matar, B. Seitz und L. Daas geben an, dass kein Interessenkonflikt besteht.

Für diesen Beitrag wurden von den Autoren keine Studien an Menschen oder Tieren durchgeführt. Für die aufgeführten Studien gelten die jeweils dort angegebenen ethischen Richtlinien. Für Bildmaterial oder anderweitige Angaben innerhalb des Manuskripts, über die Patienten zu identifizieren sind, liegt von ihnen und/oder ihren gesetzlichen Vertretern eine schriftliche Einwilligung vor.

**Open Access.** Dieser Artikel wird unter der Creative Commons Namensnennung 4.0 International Lizenz veröffentlicht, welche die Nutzung, Vervielfältigung, Bearbeitung, Verbreitung und Wiedergabe in jeglichem Medium und Format erlaubt, sofern Sie den/die ursprünglichen Autor(en) und die Quelle ordnungsgemäß nennen, einen Link zur Creative Commons Lizenz beifügen und angeben, ob Änderungen vorgenommen wurden.

Die in diesem Artikel enthaltenen Bilder und sonstiges Drittmaterial unterliegen ebenfalls der genannten Creative Commons Lizenz, sofern sich aus der Abbildungslegende nichts anderes ergibt. Sofern das betreffende Material nicht unter der genannten Creative Commons Lizenz steht und die betreffende Handlung nicht nach gesetzlichen Vorschriften erlaubt ist, ist für die oben aufgeführten Weiterverwendungen des Materials die Einwilligung des jeweiligen Rechteinhabers einzuholen.

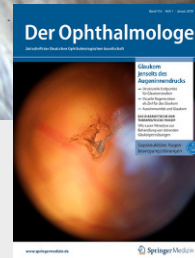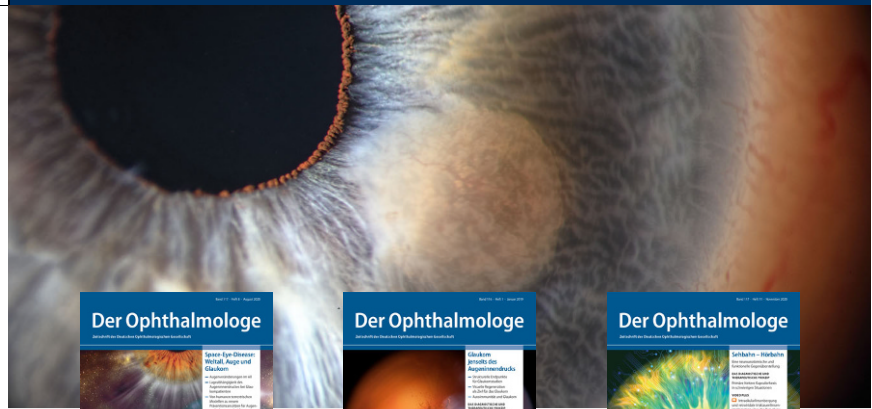
Weitere Details zur Lizenz entnehmen Sie bitte der Lizenzinformation auf <http://creativecommons.org/licenses/by/4.0/deed.de>.

### Literatur

1. Asi F, Milioti G, Seitz B (2018) Descemet membrane endothelial keratoplasty for corneal decompensation caused by herpes simplex virus endotheliitis. J Cataract Refract Surg 44:106–108
2. Bachmann B, Schrittenlocher S, Schaub F, Siebelmann S, Matthaei M, Cursiefen C (2017) DMEK: Probleme vermeiden, erkennen, lösen. Klin Monbl Augenheilkd 234:1354–1361

## In eigener Sache

- Bustos DE, Atherton SS (2002) Detection of herpes simplex virus type-1 in human ciliary ganglia. *Invest Ophthalmol Vis Sci* 43:2244–2249
- Guerra FP, Anshu A, Price MO, Giebel AW, Price FW (2011) Descemet's membrane endothelial keratoplasty: prospective study of 1-year visual outcomes, graft survival, and endothelial cell loss. *Ophthalmology* 118:2368–2373
- Ham L et al (2016) Midterm results of Descemet Membrane Endothelial Keratoplasty: 4 to 7 years clinical outcome. *Am J Ophthalmol* 171:113–121
- Heinzelmann S, Böhringer D, Eberwein P, Reinhard T, Maier P (2016) Outcomes of Descemet membrane endothelial keratoplasty. Descemet stripping automated endothelial keratoplasty and penetrating keratoplasty from a single centre study. *Graefes Arch Clin Exp Ophthalmol* 254:515–522
- Hos D, Tuac O, Schaub F, Stanzel TP, Schrittenlocher S, Hellmich M, Bachmann BO, Cursiefen C (2017) Incidence and clinical course of immune reactions after Descemet membrane endothelial keratoplasty: retrospective analysis of 1000 consecutive eyes. *Ophthalmology* 124:512–518
- Kocaba V, Mouchel R, Fleury J, Marty A, Janin-Manificat H, Maucourt-Boulch D, Burillon C (2018) Incidence of cystoid macular edema after Descemet membrane endothelial keratoplasty. *Cornea* 37:277–282
- Remeijer L, Duan R, Van Dun J, Wefers M, Osterhaus A, Verjans G (2009) Prevalence and clinical consequences of Herpes Simplex Virus Type 1 DNA in human cornea tissues. *Infect Dis* 200:11–19
- Seitz B, Heiligenhaus A (2011) Herpeskeratitis. *Ophthalmologie* 108:385–398
- Seitz B, Daas L, Bischoff-Jung M, Szentmáry N, Suffo S, El-Husseiny M, Viestenz A, Milioti G (2018) Anatomy-based DMEK wetlab in Homburg/Saar: novel aspects of donor preparation and host maneuvers to teach Descemet membrane endothelial keratoplasty. *Clin Anat* 31:16–27
- Panda A, Vanathi M, Kumar A, Dash Y, Priya S (2007) Corneal graft rejection. *Surv Ophthalmol* 52:375–396
- Robert PY, Adenis JP, Pleyer U (2005) How “safe” is corneal transplantation? A contribution on the risk of HSV-transmission due to corneal transplantation. *Klin Monbl Augenheilkd* 222:870–873
- Stavridis E, Gatziofias Z, Hasenfus A, Sauter M, Smola S, Seitz B (2012) Ping-Pong-Transmission von Herpes-simplex-Virus 1 nach Hornhauttransplantation. *Ophthalmologie* 109:1017–1021
- Zarei-Ghanavati S, Alizadeh R, Yoo S (2015) Herpes simplex virus endotheliitis following Descemet's membrane endothelial keratoplasty. *J Ophthalmic Vis Res* 2015:184–186
- Zheng X, Yamaguchi M, Goto T, Okamoto S, Ohashi Y (2000) Experimental corneal endotheliitis in rabbit. *Invest Ophthalmol Vis Sci* 41:377–385



## Leitthemenübersicht von *Der Ophthalmologe*

***Der Ophthalmologe* bietet Ihnen jeden Monat umfassende und aktuelle Beiträge zu interessanten Themenschwerpunkten aus allen Bereichen der Augenheilkunde.**

### Rückblick – 2020

- 01/20** Originalien
- 02/20** Periokuläres Basalzellkarzinom
- 03/20** Maximalinvasive Vorderabschnittschirurgie im Kindesalter
- 04/20** Qualitätssicherung bei der IVOM
- 05/20** Der Femtosekundenlaser in der Kataraktchirurgie
- 06/20** Personalisierte Medizin in der Behandlung von Augentumoren
- 07/20** SARS-CoV-2-Infektion und Auge
- 08/20** Space-Eye-Disease: Weltall, Auge und Glaukom
- 09/20** Retinologische Notfälle
- 10/20** Künstliche Intelligenz
- 11/20** Sehbahn - Hörbahn. Eine neuroanatomische und funktionelle Gegenüberstellung
- 12/20** Mikrochirurgische Operationstechniken aus ophthalmopathologischer Sicht

### Vorschau – 2021

- 01/21** Die Proliferative Vitreo-retinopathie
- 02/21** Neuronale Ceroid-Lipofuszinosen
- 03/21** Die postoperative Endophthalmitis
- 04/21** OCT-Biomarker bei traktiven Makulopathien
- 05/21** Neue Glaukommedikamente
- 06/21** Hochrisikokeratoplastik
- 07/21** Originalien
- 08/21** Pseudotumor orbitae
- 09/21** Neue digitale Möglichkeiten für die Augenheilkunde
- 10/21** Interdisziplinäre Versorgung von Orbitalen Tumoren
- 11/21** Notfalldiagnose Zentralarterienverschluss
- 12/21** Smartphone basierte Fundusfotografie

(Änderungen vorbehalten)

SpringerMedizin.de bietet Ihnen Zugang zu allen elektronisch verfügbaren Ausgaben Ihrer Zeitschrift – unabhängig davon, seit wann Sie die Zeitschrift abonniert haben.

Alle Inhalte der Zeitschrift finden Sie unter [www.springermedizin.de/der-ophthalmologe](http://www.springermedizin.de/der-ophthalmologe)